ارزیابی تراکم عروق خونی کوچک با استفاده ازمارکر CD34 درکارسینوم سلول سنگفرشی سروگردن

دکتر علی کریمخانی[۱] دکتر سیمین سامانی[۲] دکتر مهرناز علی خاصی [۳] دکتر آزاده زینب تی تی دژ[۳] دکتر فائزه آزموده[#۳]

۱- استادیار دندانپزشکی کودکان، دانشکده دندانپزشکی، دانشگاه علوم پزشکی قزوین

۲-استادیار پاتولوژی ، دانشگاه علوم پزشکی قزوین

۳-استادیار پاتولوژی فک و صورت، دانشکده دندانپزشکی ، دانشگاه علوم پزشکی قزوین

خلاصه:

سابقه و هدف: آنژیوژنز در رشد وگسترش تومورهای بدخیم و همچنین مشی تومورنقش محوری دارد. با توجه به اینکه کارسینوم سلول سنگفرشی سر و گردن (SCC) شایعترین بدخیمی حفره دهان است , مطالعه نقش آنژیوژنز در تعیین مشی SCC از اهمیت بسزایی برخوردار است . هدف از این مطالعه بررسی رابطه بین تراکم عروقی خونی کوچک (MVD) با فاکتورهای دموگرافیک بیماران درجه تمایز این تومور بود.

مواد و روش ها: دراین مطالعه توصیفی, تحلیلی تعداد ۲۲ بلوک کارسینوم سلول سنگفرشی سروگردن از آرشیو بخش آسیب شناسی دهان, فک و صورت دانشکده دندانپزشکی قزوین استخراج شد و grading لامهای هماتوکسیلین و ائوزین آنها طبق طبقه بندی Broderتوسط پاتولوژیست انجام شد. بلوکها به روش ایمنوهیستوشیمی با آنتی بادی CD34 رنگ آمیزی شدند. در هر نمونه, سه ناحیه با رنگ پذیری شدید انتخاب و میانگین MVD انجام شد. شمارش و محاسبه شد. آنالیز آماری داده ها با آزمونهای Anovaو T Studentبا سطح معنی داری ۰/۰۵ انجام شد.

یافته‌ها: میزان تراکم عروقی در انواع Well diff SCC برابر با ۳۲/۶۶±۷/۴ ودر انواع Moderate -Poor diff برابر با ۴۳/۲±۷/۱ بود (P=۰/۰۰۳) فاکتورهای دموگرافیک بیماران ارتباط معنی داری با میزان تراکم عروقی نشان ندادند. (P>۰/۰۵)

نتیجه گیری: به نظر می‌رسد با کاهش میزان تمایز در SCC سر و گردن تراکم عروق خونی کوچک افزایش می‌یابد.

کلمات کلیدی: نشانگرCD34 ,ایمنوهیستوشیمی, grade ,اسکواموس سل کارسینوما, آنژیوژنز

وصول مقاله: ۹۷/۲/۲۶ اصلاح نهایی: ۹۷/۶/۲۶ پذیرش مقاله: ۹۷/۶/۲۶

مقدمه:

تشکیل عروق خونی مانند آنچه در شرایط فیزیولوژیک دربافت رخ میدهد در رشد و گسترش سلولهای تومورال و سرطانی نقش مهمی ایفا می کند به گونه ای که رشد توده تومورال بدون حضور وتشکیل عروق خونی بیش از ۱ تا۲ میلیمتر امکانپذیر نیست.[۱]

برای نخستین بار Algire و سپس Folkmanمطالعاتی در زمینه تشکیل عروق خونی در داخل تومور انجام دادند و تاثیر این فرآیند را بر رشد تومور بررسی کردند.[۱-۳]

آنژیوژنز در بسیاری از سرطانها می تواند تعیین کننده مشی تومور و مرتبط با عوامل تضعیف پیش آگهی از جمله متاستاز به عروق لنفاوی ناحیه ای به عنوان یک فاکتور تضعیف کننده پیش آگهی باشد که به واسطه میانگین تعداد عروق رنگ پذیرفته (MVD)توسط آنتی بادی نشانگر سلولهای اندوتلیالی مشخص می شود.[۴-۱۰]

با این وجود نتایج بدست آمده از مطالعات موجود تفاوتهایی را در زمینه ارتباط بین آنژیوژنز و فاکتورهای کلینیکوپاتولوژیک و مشی سرطانها نشان میدهد و اسکواموس سل کارسینومای رنگ آمیزی سر و گردن (OSCC) نیز از این امر مستثنی نیست.[۱۱-۱۷]

CD34گلیکوپروتئین غشایی گلیکوزیلات تیپI از خانواده سیالوموسین با وزن ملکولی ۱۰۵-۱۲۰ kDs است.[۱۸] آنتی

#، نویسنده مسئول مکاتبات: دکتر فائزه آزموده تلفن: ۰۹۱۲۷۸۷۴۵۹۴ پست الکترونیک: fa.azmoodeh@gmail.com

[Downloaded from mail.jrds.ir on 2026-10-16]

[DOR: 20.1001.1.20084676.1397.15.3.5.7]

[DOI: 10.29252/jrds.15.3.9]

بادی Anti-CD34 به سیالوپروتئین غشایی متصل می شود و قادر به مشخص کردن سلولهای اندوتلیالی از حالت پیش ساز تا تمایز یافته است.[۳و۱۹]

با توجه به اهمیت نقش آنژیوژنز در تعیین مشی سرطان در ارگانهای مختلف و نتایج متفاوت حاصله و نیز محدود بودن مطالعات در این زمینه بر روی SCC ناحیه سر و گردن نیاز به مطالعه بیشتری در این مبحث احساس می شود تا شاید مشی درمان سرطان اولیه تعیین گردد.

هدف از مطالعه حاضر محاسبه میانگین تراکم عروق خونی کوچک (MVD) درSCC سروگردن با استفاده از تظاهر آنتی بادی CD34و رابطه آن با فاکتورهای دموگرافیک سن, جنس, محل تومور و درجه تمایز تومور بود.

مواد و روش ها

تحقیق به صورت توصیفی و تحلیلی روی بلوکهای پارافینه بایگانی شده در بخش آسیب شناسی دهان, فک و صورت دانشکده دندانپزشکی دانشگاه علوم پزشکی قزوین انجام شد. برای این کار تمام پرونده ها استخراج و بلوکهای پارافینه و لامهای هماتوکسیلین و ائوزین مربوط به بافتهای بیماران از این بخش انتخاب و توسط ۲ پاتولوژیست مورد باز بینی مجدد قرارگرفته و پس از تایید وجود بافت مورد نیاز، وارد مطالعه شد. معیارهای ورود به تحقیق شامل پرونده های دارای تشخیص قطعی پاتولوژی SCC سر و گردن بودند, نمونه ها دارای سابقه و پرونده کامل و نیز داشتن بافت کافی در بلوکهای پارافینه بودند. نمونه هایی که بافت آنها کافی نبوده و استفاده از آنها نیز از نظر اخلاقی صحیح نبود، ازتحقیق خارج شدند.

Grading نمونه های مورد مطالعه با استفاده از طبقه بندی Broder[۲۰], انجام شد و در نهایت از بلوکها مقاطعی تهیه و توسط نشانگر ایمنوهیستوشیمی (CD34) بررسی شدند.

ایمنوهیستوشیمی با استفاده از روش Streptavidin-biotin Complex انجام گرفت . ابتدا برشهای ۴ میکرونی از بلوکهای پارافینی تهیه و روی اسلایدهای پوشیده ازPOLY-L-Lysin قرار داده شد. در مرحله بعد نمونه ها درxylene پارافین زدایی و در درجات مختلف اتانول دهیدراته شدند. سپس جهت مهار پراکسیداز داخلی نمونه ها در متانول حاوی هیدروژن پراکسایداز۳ /۰٪ برای ۱۵ دقیقه قرارگرفته و با Phosphate buffered salin (PBS) شستشو داده شدند. برای غیرفعال کردن اپیتوپهای باقیمانده در بافت ازحرارت ماکروویو استفاده شد و سپس آنتی بادی منوکلونال CD34 غلظت ۱:۵۰، (ساخت شرکت DAKO دانمارک) به مدت ۳۰ دقیقه بر روی بافت قرارگرفت.

مقاطع بافت به مدت یکساعت باPBS انکوبه شدند و بعد از آن از سیستمStreptavidin-biotin-peroxidase استفاده شد. برای رنگ گرفتن سلولها، مقاطع بافتی، مجاور محلولDiaminoeBenzidineHydrocholoride (DAB) قرارگرفتند. پس ازاین مرحله نمونه ها با هماتوکسیلین Harris به عنوانcounterstain رنگ آمیزی و سپس آبگیری شده و لامل بر روی اسلایدها قرار داده شد. دررنگ آمیزی حاصله هسته و سیتوپلاسم سلولهای اندوتلیال به رنگ قهوه ای درآمدند .

شمارش و ارزیابی عروق با استفاده از روشweidnerوvan Hoef انجام شد.[۱۷،۱۴] از لام رنگ آمیزی شده فاقد آنتی بادی نیز به عنوان کنترل منفی و از لنفوم به عنوان کنترل مثبت استفاده شد. جهت بررسی اسلایدها نواحی با رنگ پذیری شدید انتخاب شدند و ابتدا با بزرگنمایی 100 ,میکروسکوپ نوری Nikom(ساخت ژاپن) سه ناحیه که واجد بیشترین رنگ پذیری بودند انتخاب شدند و سپس درهر یک از این نواحی شمارش عروق با بزرگنمایی400 انجام شد, سپس میانگین عروق شمارش شده در این سه ناحیه به عنوانMVD درآنالیزهای آماری مورد استفاده قرارگرفت و رابطهMVD با فاکتورهای دموگرافیک سن،جنس، محل تومور و درجه تمایز میکروسکوپی(grading) مورد ارزیابی قرارگرفت.

[Downloaded from mail.jrds.ir on 2026-10-16]
[DOR: 20.1001.1.20084676.1397.15.3.5.7]
[DOI: 10.29252/jrds.15.3.9]

محاسبات آماری با استفاده از نرم افزار SPSS نسخه ۱۸ انجام شد. آزمون‌ها به کار رفته تحلیل یافته‌ها، T Student,ANOVAو ضریب همبستگی پیرسون بودند و در تمامی موارد P<۰/۰۵ به عنوان سطح معناداری در نظر گرفته شد.

یافته ها:

در مجموع ۲۲ بلوک پارافینه SCC سر و گردن مورد بررسی قرار گرفتند.ازاین تعداد ۵۴/۵ درصد(۱۲ مورد از ۲۲ مورد) زن و ۴۵/۵ درصد (۱۰ مورد از ۲۲ مورد) مردبودند که از نظر جنسی تعداد مبتلایان تقریبا مشابه بود. ازنظر توزیع مکانی بیشترین موارد SCC در زبان گزارش شد(۴۵/۵درصد). مخاط باکال و استخوان آلوئولاربا درصدفراوانی ۲۲/۷ دررتبه های بعدی قرارگرفتند وکف دهان و لب با درصدفراوانی ۴/۵ ,کمترین فراوانی را به خود اختصاص داد. از نظر توزیع سنی همانطور که جدول ۱ نشان می دهد بیشترین مبتلایان متعلق به رده سنی ۷۰ تا ۸۰ سال بود و کمترین تعداد به رده سنی ۶۰ تا ۷۰ سال تعلق داشت . میانگین سنی مبتلایان ۶۱/۲ وانحراف معیار ۱۷ بود.

جدول ۱-توزیع فراوانی نسبی نمونه‌های مورد بررسی به تفکیک سن

سن	تعداد	درصد
کمتر از ۴۰ سال	۳	۱۴
۴۰-۵۰	۴	۱۸
۵۰-۶۰	۳	۱۴
۶۰-۷۰	۱	۵
۷۰-۸۰	۹	۴۰
بالای ۸۰ سال	۴	۹

از نظر توزیع فراوانی به تفکیک درجه تمایز میکروسکوپی(grade)، ۵۴/۵ ٪ موارد ,درجه تمایزخوب (Welldiff) و ۴۵/۵ ٪ موارد درجه تمایز متوسط تا ضعیف(moderate to poor grade) داشتند.

میانگین عروق خونی رنگ پذیرفته در ۳ فیلد شمارش شده در داخل تومور , به صورت میانگین MVD محاسبه شد (شکل ۱).

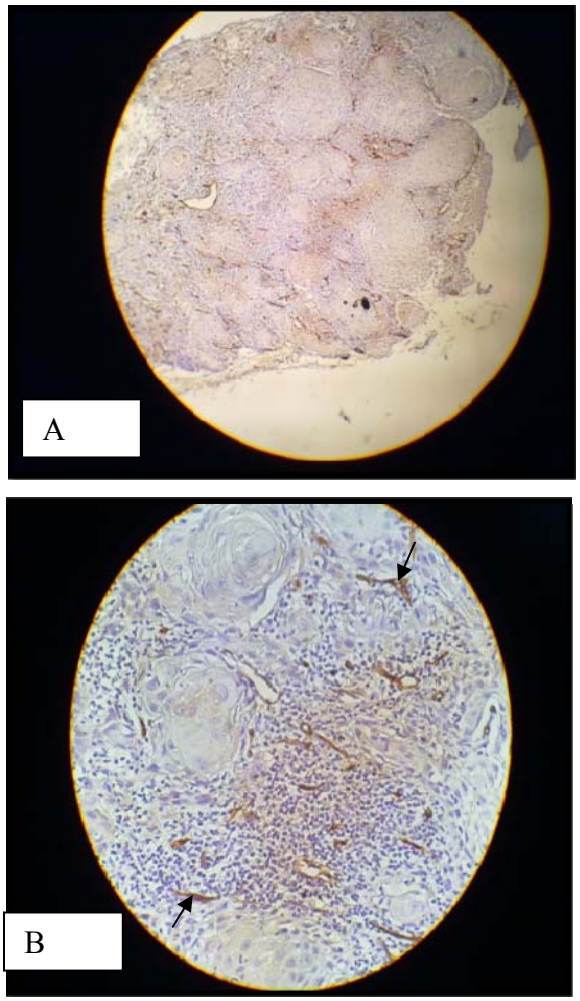

شکل – رنگ پذیری عروق خونی داخل تومور با آنتی بادی CD34

A=بزرگنمایی ۱۰۰

B= بزرگنمایی ۴۰۰

[Downloaded from mail.jrds.ir on 2026-10-16]
[DOR: 20.1001.1.20084676.1397.15.3.5.7]
[DOI: 10.29252/jrds.15.3.9]

جدول ۲-بررسی رابطه میانگین بروزCD34 با grade درافراد مورد مطالعه

درجه تمایز میکروسکوپی	SD± میانگین	p
Welldiff (خوب تمایز یافته)	۳۲/۶۶±۷/۴	۰/۰۰۳
Moderate-poor diff (تمایز متوسط تا ضعیف)	۴۳/۲±۷/۱	

جدول ۳- بررسی رابطه فاکتورهای دموگرافیک(سن، جنس، محل) نمونه های مورد مطالعهgradeبا

فاکتور دموگرافیک	P
محل	۰/۵۳۴
جنس	۰/۴۴۴
سن	۰/۱۷۶

بحث:

آنژیوژنزمهمترین و شناخته شده ترین پاسخی است که در میزبان توسط تومورهای مختلف القا می شود.[۲۱]

کارسینوم سلول سنگفرشی جزو ده تومورشایع و شایعترین بدخیمی حفره دهان است.[۲۲],با توجه به اهمیت مطالعه نقش آنژیوژنز در تعیین مشیSCC و ارتباط آن با فاکتورهای کلینیکوپاتولوژیک مثل متاستاز , مرحله بالینی تومور, درجه تمایز میکروسکوپی و میزان بقا مطالعات مختلفی توسط محققین دراین زمینه انجام شده است.[۳و۴و۱۴و۱۶]

در این مطالعه به منظور بررسی آنژیوژنز درSCC سروگردن ازنشانگرCD34 جهت بررسیMVD استفاده شد.

بررسی تراکم عروقی (MVD),از روشهای کمی تعیین آنژیوژنز تومورها می باشد.[۲۳]

برتریCD31نسبت به فاکتورVIII این است که درعروق نابالغ نیزحضوردارد ولیCD31بافیبروبلاستهاوبرخی پلاسماسلها واکنش خفیفی نشان میدهد وبه ندرت expression قوی را نمایان می سازد. برتریCD34نسبتبهCD31عدم شکست در رنگ پذیری است و غالبا دارایexpression بالایی می باشد.[۲۴]

درمطالعه ما هیچ ارتباط معناداری بینCD34و عوامل دموگرافیک بیماران شامل سن,جنس ومحل تومور یافت نشد اما ارتباط بین درجه تمایز میکروسکوپی تومور و نشانگر CD34 معنادار بود به طوریکه با کاهش میزان تمایز تومور، نشانگر CD34 افزایش یافت.

درمطالعهAscaniوهمکاران ,ارتباط معنی داری بین سن,جنس,سایزومحل تومورباMVDیافت نشدامابینgradingونشانگر CD34 ارتباط معنی داری وجودداشت به طوریکه باافزایش, CD34 میزان تمایز تومور کاهش یافته بود.[۲۲]

نتایج این مطالعه کاملا مشابه یافته های ما بود، با این تفاوت که دراین مطالعه ارتباط بین سایزتومورو MVD نیز سنجیده شده بود. باتوجه به اینکه تعداد نمونه ها در مطالعه Ascani ,حدودا سه برابرنمونه های مطالعه حاضراست, این مطلب میتواندتاییدی برصحت نتایج بدست آمده باشد. یعنی در مطالعه ایشان نیز ارتباط معنی‌داری ین سن و جنس و محل وقوع و میزان تراکم عروقی تومور گزارش شد.

درمطالعهStingaوهمکاران ارتباط معنی داری بین سایزتومور ,درگیری لنف نودهاودرجه تمایزهیستولوژیکی باMVDوجودداشت ,به طوریکه باافزایشgrading وکاهش درجه تمایز , MVD افزایش پیداکرده بود.[۲۵]

بنابراین نتایج این مطالعه از نظر افزایش MVD با افزایشgrading مشابه یافته‌های مابود، با این تفاوت که ازنشانگر CD105 استفاده شده بود.

باتوجه به اینکه طبق تعریفgrading ,هرچه تمایزسلولهای تومورال کمترباشد , grade هیستولوژی آن بالاتراست, یکی ازدلایل احتمالی افزایش آنژیوژنزدرgrade بالایSCC را میتوان چنین درنظرگرفت که باکاهش تمایزسلولهااحتمالاموتاسیونهای

[Downloaded from mail.jrds.ir on 2026-10-16]
[DOR: 20.1001.1.20084676.1397.15.3.5.7]
[DOI: 10.29252/jrds.15.3.9]

ژنتیکی درداخل سلول تجمع بیشتری پیدامیکندودررابطه باآنژیوژنزاین موتاسیونهامیتوانندبه نحوی عمل کنندکه ملکولهاوگیرنده هایantiangiogenicرا غیرفعال و Proangiogenicرا فعال نماید.[۲۶]

Eshghyar و همکاران , ۴۰ نمونهSCCزبان رابه روش IHCبا استفاده از نشانگرCD34 بررسی نمودند. Grading نمونه های موردمطالعه با استفاده از طبقه بندی Broder انجام شد.بنابرنتایج این مطالعه بروز بالای نشانگرCD34در ناحیه داخل وحاشیه تومور، با بروز متاستاز به غددلنفاوی گردنی رابطه معناداری داشت.[۲۷] درمطالعهAstekarوهمکاران که بااستفاده ازآنتی بادی پلی کلونالAnti-VEGFو نشانگر CD34انجام شد, MVDباپیشرفت بیماری افزایش میافت و به طورمعنی داری در SCC دهان نسبت به اپیتلیوم دیسپلازی شده و مخاط نرمال بروزبالاتری داشت. میزانMVDبادرجه تمایزSCCرابطه مستقیم داشت و با افزایش ,grade میانگین MVDکاهش می‌یافت.[۲۸] نتایج این مطالعه از این نظرکه با افزایش تایزتومور , MVD افزایش میافت، کاملا در تضاد با یافته های ما بود. علل متعددی میتواند منشا اختلاف در نتایج بدست آمده باشد از آن جمله استفاده از آنتی بادی های مختلف به عنوان نشانگر سلولهای اندوتلیالی, استفاده از تکنیک های متفاوت جهت شمارش عروق و وجود عوامل غیر آنژیوژنیک قابل ذکر است.

باتوجه به اینکه امروزه افزایش مقاومت سرطانها نسبت به درمانهای رایج،مسأله دردسرسازی شده است تلاشها برای کشف وشناسایی عوامل ضدسرطانی جدیدکه موجب افزایش میزان حساسیت سلولهای سرطانی گردند،روبه افزایش است. مقاومت سلولهای سرطانی نسبت به داروهای شیمیایی منجربه کاهش سطح پاسخ این سلولهانسبت به دارووودرنتیجه شکست اقدامات درمانی میگردد. بنابراین،تحقیق وتوسعه داروهای مؤثرترویا با اثرات جانبی کمتر از اهمیت فزاینده ای برخورداراست.[۲۹]

استراتژی مهاررگزایی ازاین لحاظ اهمیت داردکه ممکن است سلولهای سرطانی، مقاومت کمتری نسبت به درمان با این روش نشان دهند،زیرا این قضیه مستقیما مربوط به استروما بوده و به سلولهای توموری که ازلحاظ ژنتیکی ناپایدارهستند، ارتباطی ندارد[۳۰، ۳۱]

روشهای مهار آنژیوژنزکه به هدف تداخل با این فرآیند مهم جهت گیری نموده اند، مسیرامیدوارکننده‌ای برای درمان بیماریهای وابسته به آنژیوژنز محسوب می‌گردند.[۳۰]

نتیجه گیری:

به نظر می‌رسد با کاهش میزان تمایز در SCC سر و گردن تراکم عروق خونی کوچک افزایش می‌یابد.

[Downloaded from mail.jrds.ir on 2026-10-16]
[DOR: 20.1001.1.20084676.1397.15.3.5.7]
[DOI: 10.29252/jrds.15.3.9]

References:

1-Folkman J. Role of angiogenesis in tumor growth and metastasis. Semin Oncol 2002; 29(6):15-8

2-Folkman J. Tumor angiogenesis: therapeutic implications.N Engl J Med 1971; 285(2): 1182–6.

3-Nagatsuka H, Hibi K, Gunduz M, et al .Various immunostaining patterns of CD31 ,CD34 and endoglin and their relationship with lymph node metastasis in oral squamous cell carcinoma. J Oral Pathol Med 2005;34(2):70-6.

4-Rajabi M, Mousa SA. The Role of Angiogenesis in Cancer Treatment. Biomedicines 2017; 5(2):34.

5- Kukreja I, Kapoor P, Deshmukh R, Kulkarni V. VEGF and CD 34: A correlation between tumor angiogenesis and microvessel density-an immunohistochemical study. J Oral Maxillofac Pathol 2013;17(3):367-73.

6-Nishida N, Yano H, Nishida T, Kamura T, Kojiro M. Angiogenesis in Cancer. Vasc Health Risk Manag 2006; 2(3):213-219.

7-Weidner N, Carroll PR, Flax J, Blumenfeld W, Folkman J.Tumor angiogenesis with metastasisin invasive prostate carcinoma. Am J Pathol 1993; 143(2): 401–9

8- Wiggins DL, Granai CO, Steinhoff MM, Calabresi P. Tumor angiogenesis as a prognostic factor in cervical carcinoma. Gynecol Oncol 1995; 56(3): 353–6.

9-Abulafia O, Triest WE, Sherer DM. Angiogenesis in primary and metastatic epithelial ovarian carcinoma. Am J Obstet Gynecol1997; 177(3):541–7.

10-Abulafia O, Triest WE, Sherer DM ,Hansen CC, Ghezzi F.Angiogenesis in endometrial hyperplasia and stage I endometrial carcinoma. Obstet Gynecol1995; 86:479–85 .

11-Barnhill RL, Busam KJ, Berwick M, Blessing K, Cochran AJ, Elder DE. Tumour vascularity is not a prognostic factor for cutaneous melanoma. Lancet 1994; 344: 1237–8.

12-Bossi P, Viale G, Lee AK, Alfano R, Coggi G, Bosari S. Angiogenesis in colorectal tumors: microvessel quantitation in adenomas and carcinomas with clinicopathological correlations. Cancer Res 1995; 55(21): 5049–53.

13- Macluskey M, Chandrachud LM, Pazouki S, Green M, Chisholm DM, Ogden GR,etal,.Apoptosis, proliferation, and angiogenesis in oral tissues. Possible relevance to tumour progression. J Pathol 2000;191: 368–75.

14- Elpek GO, Gelen T, Aksoy NH, Erdoğan A, Dertsiz L, Demircan A, et al. The prognostic relevance of angiogenesis and mast cells in squamous cell carcinoma of the oesophagus. J Clin Pathol 2001; 54: 940-4.

15- Medetoglu B, Gunluoglu M Z, Demir A, Melek H, Buyukpinarbasili N, Fener N, etal. Tumor angiogenesis in predicting the survival of patients with stage I lung cancer. J Thorac Cardiovasc Surg 2010;140(5):996-1000

16- Tahan SR, Stein AL. Angiogenesis in invasive squamous cell carcinoma of the lip: tumor vascularity is not an indicator of metastatic risk. J CutanPathol 1995; 22(3): 236–40.

17-Moriyama M, Kumagai S, Kawashiri S, Kojima K, Kakihara K, Yamamoto E,et al. Immunohistochemical study of tumour angiogenesis in oral squamous cell carcinoma. Oral Oncol 1997; 33(5): 369–74.

18-Inda AM, Andrini LB, García MN, García AL, Fernández Blanco A, Furnus CC,etal. Evaluation of angiogenesis with the expression of VEGF and CD34 in human non-small cell lung cancer. J Exp Clin Cancer Res 2007; 26(3):375-8

19-Asahara T, Masuda H, Takahashi T, Kalka C, Pastore C, Silver M ,et al. Bone marrow origin of endothelial progenitor cells responsible for postnatal vasculogenesis in physiological and Pathological neovascularization. Circ Res 1999; 85(3): 221–8.

20- Akhter M, Hossain S, Rahman QB, Molla MR. A study histological grading of oral squamous cell carcinoma and co-relationshipwith regionalmetastasis.J Oral Maxillof Pathol 2011; 15(2): 168–76.

21-De Wever O, Mareel M.Role of tissue stroma in can cell invasion.J pathol 2003 ;200(4):429-47.

22-AscaniG,BalerciaP,Messi M, Lupi L, Goteri G, Filosa et al. Angiogenesis in oral squamous cell carcinoma. A Otorhinolaryngol Ital 2005; 25(1):13-17.

23-Sharma S,SharmaMC,SarkerC.Morphology angiogenesis in human cancer.a concept overview,histoprognostic perspective and significance neoangiogenesis . histopathology 2005;46(5):481-9.

24-Uzzan B,NicolasP,CucheratM, Perret GY. l.Microvessel density as a prognostic factor in women with breast cancer: a systematic review of literature and meta-analysis .cancer Res 2004;64(9):2941-55.

25- StingaA.C,MargaritescuC,StepanA.E, Microvessels density in squamous cell carcinoma of the oral lip.AnalelesocietatiiNationale de BiologieCelulara 2009; Vol14 Issue 2:174-79.

26-CarmelietP, Jain RK..Angiogenesis in cancer and otl disease.Nature 2000 ;407:249-57.

27- Eshghyar N, Motahhary P, Rahrotaban S. Evaluation of microvascular density by CD34 in squamous cell carcinoma of the tongue and its relationship with cervical lymph node metastasis. jdm2008; 21 (4) :233-41

28-AstekarM,JoshiA,Ramesh G, Metgud R. Expression of vascular endothelial growth factor and Microvessel density in oral tumorigenesis. J oral maxillofac pathol,2012;16:22-6 .

29-Kummalue T. Molecular Mechanism of Herbs in Human Lung Cancer Cells. J Med Assoc Thai 2005; 88(11): 1725-34.

30-Boehm T, Folkman J, Browder T, O'Relly MS. Antiangiogenic therapy of sperimental cancer does not induce acquired drug resistance. Nature 1997; 390: 404-7.

31-Evaluation of Microvascularity by CD34 Expression in Esphagus and oral squamous cell carcinoma. F Shahsavari, S Farhadi , D Sadri , Jof Contemp Dent Practice 2015, 16(6):458-62.

[Downloaded from mail.jrds.ir on 2026-10-16]

[DOR: 20.1001.1.20084676.1397.15.3.5.7]

[DOI: 10.29252/jrds.15.3.9]