بررسی قدرت رادیوگرافی دیجیتال تفریقی در تشخیص عمق‌های مختلف پوسیدگی کلاس ۳ (مطالعه آزمایشگاهی)

دکتر علی پیمانی[1#] دکتر احمدرضا طلایی پور[2] دکتر سعید نعمتی انارکی[3] دکتر ساندرا مهر علیزاده [4] دکتر علی شیرزاد دلاور[5] دکتر سحر طالبی[6]

۱- عضو هیئت علمی گروه آموزشی رادیولوژی دهان، فک و صورت واحد دندانپزشکی دانشگاه آزاد اسلامی
۲- استاد گروه آموزشی رادیولوژی دهان، فک و صورت واحد دندانپزشکی دانشگاه آزاد اسلامی
۳- استادیار گروه ترمیمی واحد دندانپزشکی دانشگاه آزاد اسلامی
۴- استادیار گروه آموزشی رادیولوژی دهان، فک و صورت واحد دندانپزشکی دانشگاه آزاد اسلامی
۵- دندانپزشک
۶- دانشجوی دستیاری رادیولوژی دهان، فک و صورت دانشکده دندانپزشکی دانشگاه همدان

خلاصه:

سابقه و هــدف:

با توجه به محدودیت‌های رادیوگرافی متداول در تشخیص پوسیدگی‌های کلاس سه، این مطالعه با هدف بررسی قدرت رادیوگرافی دیجیتال تفریقی در تشخیص عمق‌های مختلف پوسیدگی کلاس سه انجام شد.

مواد و روش‌ها: این مطالعه تشخیصی (بررسی قدرت یک روش) بر روی ۴۶ دندان قدامی دایمی خارج شده سالم انسان انجام گرفت؛ از نمونه‌های دندانی قبل از ایجاد پوسیدگی رادیوگرافی‌های دیجیتالی اولیه تحت شرایط استاندارد به عمل آمد. بر روی یکی از سطوح پروگزیمال به صورت تصادفی یک حفره به عنوان پوسیدگی شبیه‌سازی شده کلاس سه، توسط فرز روند الماسی ۰۰۸ ایجاد شد. سپس عکس‌های ثانویه دیجیتالی برای این نمونه‌ها به عنوان گروه B تهیه گردید. با فرز ۰۰۹ (گروه C) و بعد از آن با فرز ۰۱۰ (گروه D) عمق پوسیدگی را افزایش داده و بعد از هر بار تراش تصاویر ثانویه گرفته شد. سپس با تهیه تصاویر تفریقی، دو مشاهده‌گر آن‌ها را از نظر وجود یا فقدان پوسیدگی ارزیابی کردند. بر اساس نتایج ارزیابی با کمک نرم‌افزار SPSS 11.5، شاخص‌های پنج‌گانه تشخیص محاسبه شد.

یافته‌ها: ارزش اخباری مثبت، ارزش اخباری منفی، حساسیت، ویژگی و دقت برای گروه B به ترتیب برابر با ۹۰، ۸۴، ۸۳، ۹۱ و ۸۷ درصد و در گروه C به ترتیب برابر با ۹۶، ۹۴، ۹۳، ۹۶ و ۹۵ درصد محاسبه گردید. برای گروه D تمامی شاخص‌ها برابر با ۱۰۰ درصد به دست آمد. ($P < ۰/۰۰۱$)

نتیجه گیری: در تشخیص پوسیدگی‌های کلاس سه، رادیوگرافی دیجیتال تفریقی می‌تواند به عنوان روشی اختصاصی و دقیق مطرح باشد.

کلید واژه ها: رادیوگرافی دیجیتال تفریقی، تشخیص پوسیدگی، دندان‌های قدامی.

وصول مقاله: ۹۰/۵/۱ اصلاح نهایی: ۹۰/۵/۳۱ پذیرش مقاله:۹۰/۶/۲۷

مقدمه:

امروزه یکی از دغدغه‌های دندانپزشکان مشکلات مربوط به تشخیص دقیق پوسیدگی‌ها و پیشگیری از آن و روند پوسیدگی است. همچنین شیوع و هزینه درمانی پوسیدگی بسیار بالا گزارش شده است. [1] معمولا یک آزمون منفرد برای تشخیص دقیق پوسیدگی‌های کلاس سه سطوح بین دندانی و ریشه‌ای دندان‌های قدامی به تنهایی کافی نیست. خصوصا کاربرد سوند، عملی غیرقابل اطمینان است. چرا که عوامل بسیار دیگری غیر از حضور پوسیدگی، مانند جرم‌های فوق و زیر لثه‌ای می‌تواند موجب گیر مکانیکی نوک تیز سوند گردد؛ به همین دلیل جهت تشخیص دقیق پوسیدگی،رادیوگرافی مناسب مورد نیاز است.[2] حداقل عمق برای تشخیص یک پوسیدگی در رادیوگرافی متداول حدود ۵۰۰ میکرون است و با توجه به اینکه

نویسنده مسئول مکاتبات: دکتر علی پیمانی آدرس: تهران- پاسداران- نیستان دهم- پلاک ۴- بخش رادیولوژی دهان، فک و صورت.
تلفن: ۲۲۵۶۴۵۷۱ Email: Drpaymani@yahoo.com)

[Downloaded from mail.jrds.ir on 2026-10-16]

[DOR: 20.1001.1.20084676.1390.8.3.8.1]

رادیوگرافی‌ها وسعت پوسیدگی را از آنچه که از نظر بافت‌شناسی وجود دارد کمتر نشان می‌دهند، در نتیجه میزان دقیق پیشرفت ضایعات فعال در عاج و یا تشخیص از دست رفتن کم مواد معدنی در رادیوگرافی متداول، دیده نمی‌شود؛ به همین دلیل عمق واقعی نفوذ ضایعه در یک کلیشه رادیوگرافی نسبت به واقعیت کمتر است. لذا روش‌های اختصاصی‌تری برای تشخیص زودرس ضایعات اولیه مینایی- عاجی مورد نیاز است.[۳]

وقتی دو تصویر از یک جسم گرفته و شدت دانسیته نقاط متمرکز این دو تصویر از هم کم شوند، تصویر یکنواختی از تفاوت آن‌ها حاصل می‌شود که این فرآیند اساس تکنیکی به نام رادیوگرافی دیجیتال تفریقی یا همان DSR(Digital Subtraction radiography)است. تغییرات جزئی معمولا به علت دانسیته پایین و یا روی هم افتادن ساختمان‌ها و نسوج اطراف در فیلم رادیوگرافی از چشم دندانپزشک مخفی می‌ماند. درحقیقت DSR می‌تواند کاهش مواد معدنی به میزان ۱ الی ۵ درصد در واحد حجم را نشان دهد.[۴،۵] به این صورت که در این تکنیک تمامی ساختمان‌های تغییر نیافته حذف شده و نواحی تغییر یافته به صورت سایه خاکستری روشن‌تر یا تیره‌تر در تصاویر تفریقی ظاهر خواهند شد[۶]. در اکثر مطالعات انجام شده، DSRجهت تشخیص ضایعات در حد مینا به کار رفته و برخطای اندازه‌گیری شده ضایعات گسترش یافته در عاج کمتر توجه شده است.[۴] بنابراین ممکن است این روش قادر به تشخیص ضایعات اولیه در بیمارانی باشد که در طول یک دوره زمانی مورد معاینه قرار می‌گیرند. روش DSR اولین بار در سال ۱۹۳۴ توسط یک رادیولوژیست آلمانی به نام Zides Des Plantsدر مقالات پزشکی ارائه شد و در همان سال در آنژیوگرافی مورد استفاده قرار گرفت.[۵] از آن زمان به بعد مطالعات مختلفی در زمینه تشخیص پوسیدگی‌ها با استفاده از این تکنیک انجام شد[۴،۵]. در سال ۱۹۹۰ Halse و همکاران مطالعه‌ای در مورد مشاهده پوسیدگی‌ها بعد از درمان با استانوس فلوراید ۱۰ درصد انجام دادند و نتیجه گرفتند که این روش حتی در ضایعات white spot به دلیل جذب یون قلع، افزایش دانسیته را نشان می‌دهد.[۴] در سال ۱۹۹۲ Nummikoski و همکاران برای تشخیص پوسیدگی‌های عود کننده مصنوعی در زیر ترمیم کامپوزیت برتری روش DSR را نسبت به رادیوگرافی های معمولی نشان دادند.[۷]

از کاستی‌های تحقیقات قبلی، عدم بیان میزان دقت تکنیک DSR در تشخیص پوسیدگی‌های عاجی و نیز عدم وجود یک استاندارد طلائی واقعی است.[۸] بنابراین با توجه به خلاء اطلاعاتی موجود بر آن شدیم تا با جمع آوری تعدادی دندان قدامی دایمی و شبیه سازی پوسیدگی کلاس سه با فرز و تهیه رادیوگرافی توسط دستگاه دیجیتال داخل دهانی با سنسور دیجیتال CCD **(Charge Coupled Device)** و تصاویر DSR از نمونه‌ها و مقایسه نتایج حاصله از آن با استاندارد طلائی به بررسی این روش و قدرت آن در تشخیص پوسیدگی‌های مذکور بپردازیم تا بر این اساس بتوان درصورت امکان، روش بهتری جهت تشخیص عمق پوسیدگی‌های کلاس سه معرفی کرد و با به کارگیری آن از مشکل ضعف تشخیص پوسیدگی‌های کلاس سه عواقب و مشکلات انسانی و اقتصادی مربوط به آن کاست.

مواد و روش‌ها:

مطالعه حاضر از نوع تشخیصی (بررسی قدرت یک روش) بود که در آن از ۴۶ دندان قدامی دایمی کشیده شده انسان استفاده گردید. در ابتدا به منظور بالا بردن ضریب اطمینان، ۵۰ دندان که از بخش جراحی دانشکده دندانپزشکی دانشگاه آزاد اسلامی تهران به دلایل مختلف از جمله درمان پروتزهای کامل یا ارتودنسی یا موارد دیگر خارج شده بودند، جمع آوری شد. پس از جمع‌آوری دندان‌های قدامی دائمی، وضعیت آن‌ها از لحاظ ترمیم قبلی، پوسیدگی، ترک و شکستگی ظاهری بررسی گردید. بدین ترتیب با حذف ۴ دندان ناسالم، ۴۶ دندان قدامی سالم کشیده شده انسان برای مطالعه در نظر گرفته شد. این دندان‌ها در محلول فرمالین ۱۰ ٪ نگهداری شدند.

[Downloaded from mail.jrds.ir on 2026-10-16]

[DOR: 20.1001.1.20084676.1390.8.3.8.1]

جهت ثابت کردن دندان‌های مذکور بر روی یک فیلم نگهدار یا همانXCP ، از ماده قالب‌گیری Speedex Putty استفاده شد. برای این منظور یک Jig به شکل مکعب مستطیل از ماده قالب‌گیری دقیقا به ابعاد سنسور دستگاه رادیوگرافی دیجیتال داخل دهانی، تهیه گردید. قبل از سخت شدن ماده قالب‌گیری، هر سه دندان تا ناحیه CEJ(cemento enamel junction) داخل یک Jig قرار گرفتند و در همان وضعیت باقی ماندند تا ماده قالب‌گیری سخت شود. این کار بدین منظور انجام گرفت تا هندسه دقیق تصاویر و قابلیت تکرارپذیری رادیوگرافی‌ها حفظ گردد. به هر دندان یک کد اختصاصی برای شناسایی نسبت داده شد.

از دستگاه رادیوگرافی Orix 65_Ardet Italy و سنسوردیجیتال CCD با مشخصات Cygnus Ritter USA با active area معادل ۳۰ ۲۰ میلی‌متر موجود در بخش رادیولوژی دانشکده دندانپزشکی دانشگاه آزاد اسلامی تهران استفاده گردید.

پس از آن Jig بر روی XCP و مخروط دستگاه رادیوگرافی دیجیتال داخل دهانی با فاصله لبه مخروط دستگاه رادیوگرافی از CCD به اندازه ۱۴سانتی‌متر، در موقعیت موازی و صحیح قرار گرفت؛ زمان تابش ۰/۲ ثانیه تنظیم و عکس‌های اولیه گرفته شد.

از آنجایی که مطالعه بر روی دندان‌های قدامی انجام شد، تراش‌ها جهت ایجاد پوسیدگی کلاس سه، اولاً بایستی با فرزهای توربین الماسی صورت می‌گرفت تا از ایجاد enamel micro chip در حاشیه حفره جلوگیری شود، ثانیاً از فرزهای روند با حداقل قطر استفاده شد تا ارزش تحقیقاتی مطالعه حفظ شود. لذا از فرزهای روند الماسی با قطر ۰۰۸، ۰۰۹ و ۰۱۰ شرکت Mani Japan برای ایجاد پوسیدگی کلاس سه در نمونه‌ها و نیز توربین آچاری NSK Japan استفاده گردید .

برای تهیه تصاویر تفریقی از نرم‌افزار Cygnus Media2002, Dr Suniو نیز برای نمایش تصاویر از مانیتور مدل LG- f7000B با وضوح تصویر ۶۰۰ ۸۰۰ پیکسل استفاده شد .

تصاویر اولیه با استفاده از نرم افزار مذکور کپی شد. سپس تصاویر تفریقی آنها با نمونه های اولیه تهیه گردید و تصاویر حاصل به عنوان گروه شاهد در نظر گرفته شد. این گروه را گروه A نامیدیم.

به منظور شبیه‌سازی پوسیدگی کلاس سه، با فرز ۰۰۸ به صورت تصادفی در سطح مزیال یا دیستال نمونه‌ها، حفره‌ای به عمق کامل سر فرز در یک میلی‌متر بالاتر از CEJ هر دندان ایجاد شد. سپس تحت شرایط استاندارد تصاویر ثانویه از دندان های دارای پوسیدگی با عمق فرز ۰۰۸ گرفته و با تصاویر اولیه تفریق شدند. این گروه را گروه B نامیدیم.

در ادامه یک حفره بزرگ‌تر به عمق سر کامل فرز ۰۰۹ بر روی حفره‌های قبلی ایجاد و تصاویر ثانویه مربوطه گرفته شد. مانند قبل، تصاویر حاصل با تصاویر اولیه تفریق و به عنوان گروه C در نظر گرفته شدند.

به طور مشابه یک حفره بزرگ‌تر بر روی حفره‌های قبلی به عمق سر کامل فرز ۰۱۰ ایجاد شد و تصاویر ثانویه تهیه گردید. مانند قبل، تصاویر حاصل با تصاویر اولیه تفریق و به عنوان گروه D در نظر گرفته شدند. با کمک برنامه DSR در تصاویر تفریق شده، نقاطی با دانسیته دقیقاً یکسان حذف گردیدند و نقاط دارای پوسیدگی شبیه‌سازی شده، به صورت سایه خاکستری روشن‌تر یا تیره‌تر قابل تشخیص بودند. نمونه‌ای از تصاویر دیجیتالی اولیه، ثانویه و تفریقی در شکل ۱ دیده می‌شود.

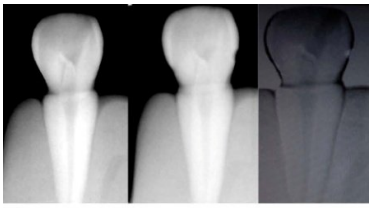

الف ب ج

شکل ۱- تصاویر دیجیتال اولیه (الف)، دیجیتال ثانویه (ب)، دیجیتال تفریقی (ج)

[Downloaded from mail.jrds.ir on 2026-10-16]

[DOR: 20.1001.1.20084676.1390.8.3.8.1]

این تصاویر دیجیتالی تفریقی از نظر وجود یا عدم وجود پوسیدگی مورد بررسی قرار گرفتند.

شیوه ارزیابی به این صورت انجام شد که دو متخصص رادیولوژی و ترمیمی، تصاویر تفریقی را ارزیابی کردند. فاصله مشاهده-کنندگان از مانیتور حدود ۵۰ سانتی‌متر بود. به منظور افزایش دقت مقایسه بایستی مشاهده‌گر از شرایط قبلی دندان اطلاعی نداشته باشد. بدین منظور جهت ارزیابی، برای هر گروه از پوسیدگی‌ها دو سری عکس تفریق شده که یکی مربوط به دندان‌های گروه شاهد و دیگری مربوط به دندان‌هایی که دارای پوسیدگی بودند، تهیه گردید و به صورت تصادفی در اختیار هر مشاهده‌گر قرار گرفتند. سپس شاخص‌های تشخیصی شامل ارزش اخباری مثبت(PPV) ، ارزش اخباری منفی(NPV) ، حساسیت، ویژگی و دقت در هر گروه محاسبه و با استفاده از آزمون Chi-Square و نرم‌افزار SPSS 11.5 مقایسه گردید. جهت تائید تکرارپذیری بین فردی داده‌ها (Inter Observer Reliability)، تصاویر توسط دو متخصص بررسی و ضریب توافق برابر صددرصد حاصل شد.

یافته‌ها:

تحقیق بر روی ۴۶ نمونه سالم (گروه شاهد A) ،۴۶ نمونه با پوسیدگی خفیف کلاس سه (ایجاد شده با عمق کامل سر فرز ۰۰۸، گروهB) ، ۴۶ نمونه با پوسیدگی متوسط (ایجاد شده با عمق کامل سر فرز ۰۰۹، گروه C) و ۴۶ نمونه با پوسیدگی وسیع (ایجاد شده با عمق کامل سر فرز ۰۱۰، گروه D) و جمعاً ۱۸۴ نمونه رادیوگرافی دیجیتالی تفریقی انجام گرفت.

توزیع دندان‌های مورد بررسی برحسب وجود یا فقدان پوسیدگی، به تفکیک روش پیشنهادی (DSR) و استاندارد (تشخیص واقعی) توسط فرز ۰۰۸ ، ۰۰۹ و ۰۱۰ به ترتیب در جداول ۱، ۲ و ۳ ارائه شده است.

جدول ۱- توزیع دندان‌های گروه B برحسب وجود یا فقدان پوسیدگی، به تفکیک روش پیشنهادی (DSR) و استاندارد (واقعی)

تشخیص واقعی / تشخیص DSR	مثبت	منفی	جمع
مثبت	۳۸(۴۱/۳٪)	۴(۴/۳٪)	۴۲(۴۵/۶٪)
منفی	۸(۸/۷٪)	۴۲(۴۵/۷٪)	۵۰(۵۴/۴٪)
جمع	۴۶(۵۰٪)	۴۶(۵۰٪)	۹۲(۱۰۰٪)

جدول ۱ نشان می‌دهد که رادیوگرافی DSR، ۴۵/۶٪ از کل دندان‌ها (گروه مورد و گروه شاهد) را پوسیده و ۵۴/۴٪ آن‌ها را سالم تشخیص داده است؛ این موضوع در حالی است که ۵۰٪ آن‌ها واقعا دارای پوسیدگی و ۵۰٪ مابقی سالم بودند. در مورد گروه B، میزان حساسیت ۸۳٪، ویژگی ۹۱٪، ارزش اخباری مثبت ۹۰٪ ، ارزش اخباری منفی ۸۴٪ و دقت ۸۷٪ محاسبه گردید.

جدول ۲- توزیع دندان‌های گروه C برحسب وجود یا فقدان پوسیدگی، به تفکیک روش پیشنهادی (DSR) و استاندارد (واقعی)

تشخیص واقعی / تشخیص DSR	مثبت	منفی	جمع
مثبت	۴۳(۴۶/۷٪)	۲(۲/۲٪)	۴۵(۴۸/۹٪)
منفی	۳(۳/۳٪)	۴۴(۴۷/۸٪)	۴۷(۵۱/۱٪)
جمع	۴۶(۵۰٪)	۴۶(۵۰٪)	۹۲(۱۰۰٪)

جدول ۲ نشان می‌دهد که رادیوگرافی DSR، ۴۸/۹٪ از کل دندان‌ها (گروه مورد و گروه شاهد) را پوسیده و ۵۱/۱٪ آن‌ها را سالم تشخیص داده است؛ این موضوع در حالی است که ۵۰٪ آن‌ها واقعا دارای پوسیدگی و ۵۰٪ مابقی سالم بوده‌اند. در مورد گروه C، میزان حساسیت ۹۳٪، ویژگی ۹۶٪، ارزش اخباری مثبت ۹۶٪ ، ارزش اخباری منفی ۹۴٪ و دقت ۹۵٪ محاسبه گردید.

[Downloaded from mail.jrds.ir on 2026-10-16]

[DOR: 20.1001.1.20084676.1390.8.3.8.1]

جدول ۳- توزیع دندان‌ها دندان‌های گروه D برحسب وجود یا فقدان پوسیدگی، به تفکیک روش پیشنهادی (DSR) و استاندارد (واقعی)

تشخیص واقعی / تشخیص DSR	مثبت	منفی	جمع
مثبت	(٪۵۰)۴۶	۰	(٪۵۰)۴۶
منفی	۰	(٪۵۰)۴۶	(٪۵۰)۴۶
جمع	(٪۵۰)۴۶	(٪۵۰)۴۶	(٪۱۰۰)۹۲

در مورد گروهD ، تمامی تشخیص‌های رادیوگرافی به درستی صورت گرفته بود. این امر به این معنا است که رادیوگرافیDSR ، تمامی دندان‌های پوسیده را پوسیده و تمامی دندان‌های سالم را سالم تشخیص داده بود. در این مورد شاخص‌های حساسیت، ویژگی، ارزش اخباری مثبت و منفی و دقت دارای مقدار یک یا صددرصدبود.

توزیع دندان‌های مورد بررسی برحسب تشخیص‌های DSR به دو صورت صحیح (TP+TN) و ناصحیح(FP+FN) و به تفکیک فرزهای ایجاد کننده پوسیدگی، در جدول ۴ ارائه شده است .

بررسی جدول ۴ نشان می‌دهد که هرچه میزان پوسیدگی بیشتر شود، میزان خطای تشخیص DSR از ۱۳/۱٪ به ۵/۵٪ و با افزایش بیشتر پوسیدگی به صفر درصد کاهش می‌یابد. آزمون نسبت نشان داد این اختلاف از لحاظ آماری معنادار است. (P < ۰/۰۰۱)

جدول شماره۴- توزیع دندان‌های مورد بررسی برحسب تشخیص‌های صحیح و ناصحیح و به تفکیک فرزهای ایجاد کننده پوسیدگی در رادیوگرافی دیجیتال تفریقی

تشخیص واقعی / تشخیص DSR	TP+TN	FP+FN	جمع
گروه B	(٪۸۶/۹)۸۰	(٪۱۳/۱)۱۲	(٪۱۰۰)۹۲
گروه C	(٪۹۴/۵)۸۷	(٪۵/۵)۵	(٪۱۰۰)۹۲
گروه D	(٪۱۰۰)۹۲	(٪۰)۰	(٪۱۰۰)۹۲
جمع	(٪۹۳/۸)۲۵۹	(٪۶/۲)۱۷	(٪۱۰۰)۲۷۶

بحث:

یافته‌ها نشان داد در پوسیدگی‌های کلاس سه ایجاد شده با فرز ۰۱۰، روش DSR قادر به تشخیص صددرصد سطوح سالم از ناسالم بود. به همین ترتیب نیز نشان داده شد که میزان حساسیت DSR در دو عمق دیگر پوسیدگی که با فرزهای ۰۰۸ و ۰۰۹ ایجاد شده بودند، کمتر از ویژگی آن‌ها بوده است. این موضوع بدان معناست که قدرت DSR در تشخیص دندان‌های سالم بالاتر از دندان‌های پوسیده است. همچنین از بیشتر بودن میانگین میزان PPV نسبت به NPV می‌توان نتیجه گرفت که اگر DSR در گزارش پوسیدگی کلاس سه یک دندان تردید داشته باشد، به احتمال بیشتر آن دندان پوسیدگی دارد. هرچند میزان NPV در کمترین مقدار خود، یعنی ۸۴٪ که مربوط به گروه B است، نشان داد که DSR به تنهایی می‌تواند سالم بودن یک دندان را تضمین کند. میانگین دقت در تشخیص پوسیدگی کلاس سه با کمکDSR ، ۹۴٪ به دست آمد و بیانگر این موضوع است که ۹۴٪ تشخیص‌های متخصصین با استفاده از DSR صحیح بوده است.

مطابق یافته‌های Schmidlin و همکاران در سال ۲۰۰۲، میزان حساسیت روش DDR (Direct Digital Radiography)در مورد ضایعات دمینرالیزه توسط اسید، صفر درصد عنوان شد. همچنین آن‌ها بیان کردند در مورد ضایعات با حدود مشخص که به صورت مکانیکی و به عمق ۰/۱ میلی‌متر (مشابه با عمق ضایعات (white spot) ایجاد شده بودند، میزان حساسیت به ۵۲/۸٪ می‌رسد. از آنجایی که ضایعات دمینرالیزه اولیه دارای حدود نامشخص هستند، DDR قادر به تشخیص زودهنگام آن‌ها نبوده است و یا شاید کاهش حساسیت در این تکنیک را بتوان به کم بودن resolution تصاویر دیجیتالی (۱۱ جفت خط در میلی‌متر) نسبت داد. [۹]

در تحقیق حاضر حساسیت روش DSR در کمترین مقدار به ۸۳٪رسید. این مقدار نسبت به حساسیت در تحقیق آن‌ها در روشی که به صورت مکانیکی و با عمق کمتر ایجاد پوسیدگی کرده بودند، بالاتر است. از آنجایی که تکنیک DSR قادر به

[Downloaded from mail.jrds.ir on 2026-10-16]

[DOR: 20.1001.1.20084676.1390.8.3.8.1]

تشخیص تقلیل ماده معدنی به میزان ۵-۱ درصد در واحد حجم می‌باشد، شاید به همین دلیل در شناسایی زودهنگام ضایعات اولیه نسبت به DDR از حساسیت بالاتری برخوردار است.[۴،۵]

دکتر ورشوساز و همکاران در سال ۱۳۸۳ به بررسی دقت رادیوگرافی DSR در تشخیص ضایعات دمینرالیزه دندانی در شرایط آزمایشگاهی پرداختند. بر روی سطوح پروگزیمال ۳۰ دندان پره مولر کشیده شده سالم انسان که در دو گروه ۱۵تایی قرار گرفتند، یک ضایعه دمینرالیزه دندانی مینایی توسط اسید (pH= ۴/۸) ایجاد شد. در مورد گروه اول (پس از گذشت ۷ روز)، میزان حساسیت، ویژگی، دقت، ارزش اخباری مثبت و ارزش اخباری منفی به ترتیب ۶۶.۷٪، ۸۶.۷٪، ۷۶.۷٪، ۸۳.۴٪ و ۷۲.۳٪ به دست آمد. اما با پیشرفت ضایعه در مورد گروه دوم (پس از گذشت ۴۲ روز)، تمامی شاخص های تشخیصی به صد درصد رسید. آنها در نهایت به این نتیجه رسیدند که روش DSRدر تشخیص ضایعات پروگزیمالی اولیه از میزان دقت بالایی برخوردار است و با پیشرفت ضایعه قدرت تشخیصی افزایش و میزان خطا به صفر درصد کاهش می‌یابد.[۱۰]

ما نیز در این تحقیق به بررسی این مهم پرداخته‌ایم و نتایج حاصل از تحقیق ما همسو با نتایج تحقیق فوق است. یعنی هرچه میزان پوسیدگی بیشتر شود، میزان خطای تشخیص DSR کاهش می‌یابد. تفاوت موجود در دو تحقیق مربوط به نحوه ایجاد پوسیدگی است که در تحقیق فوق از اسید و در تحقیق ما از تراش فرز جهت ایجاد پوسیدگی استفاده شده است. در این تحقیق شاید بتوان علت پایین بودن شاخص‌های تشخیصی مربوط به گروه اول نسبت به تحقیق ما را به نحوه ایجاد ضایعات پروگزیمالی، که در این تحقیق با اسید به وجود آمده‌اند و همین طور به بعد باکولینگوالی کمتر دندان‌های قدامی در تحقیق حاضر، که منجر به کاهش خطا در تشخیص می‌شود، نسبت داد. البته در تحقیق حاضر به مقایسه DSRبا DDR پرداخته نشده است.

در سال ۱۹۹۲، Nummikoskiو همکاران برتری روش DSR را نسبت به رادیوگرافی های معمولی در تشخیص پوسیدگی‌های عودکننده در زیر ترمیم کامپوزیت نشان دادند. آن‌ها در مارجین ۲۸ دندان خلفی به شبیه‌سازی پوسیدگی‌های عودکننده در سه اندازه مختلف در زیر ترمیم‌های کامپوزیتی پرداختند. ارزیابی‌ها توسط هفت مشاهده‌گر انجام پذیرفت. نتایج آن‌ها بیان‌گر این بود که رادیواپسیته ماده ترمیمی بر روی دقت تصاویر تفریقی بی‌اثر است و در مشاهده این تصاویر جواب‌های مثبت کاذب کاهش پیدا می‌کند.[۷] این امر منجر به افزایش مقدار شاخص ویژگی در این مطالعه شده است که نباید به اشتباه گمراه کننده باشد؛ به این دلیل که به عنوان مثال اگر مشاهده کننده هیچ ضایعه‌ای را بر روی رادیوگراف‌ها تشخیص ندهد، به علت صفر شدن مقادیر FP وTP ، ویژگی صددرصد محاسبه می‌گردد، درحالی که حساسیت صفر درصد می‌شود. البته بایستی به این نکته توجه نمود که مشکل تشخیص رادیوگرافی، همواره فقدان حساسیت بوده است .

در سال ۲۰۰۰ Eberhard و همکاران در آلمان به ارزیابی پیشرفت ضایعات دمینرالیزه دندانی با روش DSR پرداختند. در این تحقیق از ۱۴ دندان مولر کشیده شده سالم انسان استفاده گردید. در شرایط آزمایشگاهی در سطح مزیال و دیستال هر دندان با اسید پوسیدگی ایجاد نمودند. هر هفته، تصاویر رادیوگرافی دیجیتالی در یک دوره ۴۲ روزه گرفته شد و تصاویر تفریقی تهیه گردید. نتایج این تحقیق نشان می‌دهد که تغییرات سطوح خاکستری در طی پیشرفت دمینرالیزاسیون می‌تواند توسط تحلیل تصاویر رادیوگرافی تفریقی شناسایی شود.[۱۱]

در تحقیق ما نیز نتایج مشابهی در زمینه تشخیص پیشرفت پوسیدگی‌های شبیه‌سازی شده توسط فرز حاصل شد.

مهرعلی‌زاده و همکاران در سال ۱۳۸۸ به بررسی قدرت رادیوگرافی دیجیتال مستقیم در تشخیص پوسیدگی‌های دندانی عاجی پروگزیمال پرداختند. یافته‌های آن‌ها بیان می‌کند در تشخیص ضایعات دندانی- عاجی پروگزیمالی دندان‌های پرمولر با استفاده از DDR اگر اعلام شود که دندانی پوسیدگی دارد به احتمال ۸۵/۹ درصد پوسیدگی دارد.(PPV = ۸۵/۹٪) و در صورتی که اعلام شود پوسیدگی وجود ندارد با احتمال

[Downloaded from mail.jrds.ir on 2026-10-16]

[DOR: 20.1001.1.20084676.1390.8.3.8.1]

۷۴/۶٪ واقعا پوسیدگی ندارد [۱۲] (NPV =۷۴/۶٪). در تحقیق ما نیز دو مشاهده‌گر به ارزیابی ضایعات پروگزیمالی با استفاده از DSR پرداخته و میانگین مقادیر PPV و NPV به ترتیب برابر با ۹۵/۳٪ و ۹۲/۵٪ حاصل شد. با توجه به این که در روش DSR تمام نقاط با دانسیته یکسان حذف می‌شوند و نقاط دارای پوسیدگی به صورت سایه خاکستری روشن‌تر یا تیره‌تر مشخص می‌گردد و همچنین با توجه به بعد باکولینگوالی کمتر دندان‌های قدامی نسبت به دندان‌های پرمولر، احتمال تشخیص‌های مثبت کاذب و منفی کاذب کاهش می‌یابد. این موضوع باعث شد در تحقیق ما مقادیر NPVو PPV از درصد بالاتری نسبت به تحقیق فوق برخوردار باشد. همچنین در این تحقیق مجموع تشخیص‌های صحیح برای DDR برابر با ۷۸/۷٪ است که در مقایسه با تشخیص‌های صحیح DSR برابر با ۹۳/۸٪ در تحقیق حاضر دارای دقت کمتری می‌باشد.

غفاری و همکاران در سال ۱۳۸۷ به بررسی دقت رادیوگرافی DSR در تشخیص ضایعات خارجی ایجاد شده روی ریشه دندان پرداختند. مطالعه ایشان بر روی ۱۰ دندان پرمولر با ریشه سالم در شرایط آزمایشگاهی انجام گرفت و ضایعات شبیه‌سازی شده با استفاده از فرزهای روند با قطرهای مختلف و در دو مکان مجزا یکی در فاسیال و دیگری در یکی از سطوح پروگزیمال ایجاد شد. با بررسی تصاویر تفریقی توسط مشاهده‌گرها، دقت، حساسیت و ویژگی روش DSR محاسبه شد. یافته‌های به دست آمده حاکی از آن است که DSR در تشخیص ضایعات کوچک تحلیلی روی سطوح پروگزیمال و فاسیال دارای حساسیتی بالاتر از روش رادیوگرافی مستقیم است و این اختلاف از لحاظ آماری معنادار بوده است. ولی در مورد ضایعات بزرگ دارای حساسیت مشابه هستند و اختلاف معناداری مشاهده نشد. [۱۳]

در مطالعه حاضر نیز حساسیت در تشخیص ضایعات کوچک توسط DSR بسیار بالا بود.

مطابق اظهارات Brent Dove و همکاران در سال ۲۰۰۰ استفاده از روش DSR به طور قابل توجهی حساسیت کشف را بالا می‌برد. اما با افزایش احتمال گزارش نادرست ضایعات، به علت تغییر در دانسیته رادیوگرافی، تعداد نتایج مثبت کاذب را زیاد و در نتیجه ویژگی را کاهش می‌دهد. [۱۴]

در مطالعه حاضر دقت تشخیص سطوح سالم (ویژگی) با روش DSR در هر سه عمق پوسیدگی، محدوده نسبتا بالایی (۹۱ تا ۱۰۰٪) داشت ، هرچند دقت تشخیص سطوح ناسالم (حساسیت) با داشتن مقادیر بالا، مساوی یا کمتر از مقادیر ویژگی بوده است.

در سال ۱۹۸۴ Grondahl و همکاران دریافتند که اگر زاویه تابش بیش از سه درجه تغییر کند، میزان درستی تشخیص کاهش یافته و به درصد بالایی از نتایج مثبت کاذب منجر خواهد شد.[۱۵]

لازم به ذکر است در تحقیق حاضر با ایجاد شرایط با ثبات هندسی و استفاده ازXCP ، میزان خطا به حداقل رسیده و تصاویر ثانویه کاملا در وضعیت مشابهی با تصاویر مرجع تهیه شدند. این امر از افزایش نتایج مثبت کاذب جلوگیری کرده و بنابراین شاخص ویژگی کاهش نمی‌یابد.

در سال ۲۰۰۷ Ricketts و همکاران در کشور انگلیس به مقایسه دقت روش DSR و ارزیابی بصری از جفت تصاویر دیجیتالی در تشخیص تغییرات محتوای مواد معدنی پوسیدگی‌های اکلوزالی پرداختند. ۴۰ دندان مولر با حفرات اکلوزالی که از آن‌ها رادیوگرافی دیجیتالی تهیه شده بود، در نظر گرفته شدند. حفرات آن‌ها با اسید پوشانده شد و پس از ۳،۶،۱۲،۱۸،۲۴ ساعت از آن‌ها تصاویر دیجیتالی تهیه شد. آن‌ها مشاهده نمودند که بعد از ۱۲ ساعت یا بیشتر، دقت تشخیص برای رادیوگرافی DSR جهت تعیین معدنی زدایی به طور معنی‌داری بهتر از مشاهده جفت تصاویر به صورت کنار هم بود و عنوان کردند، روش DSR دقت و قابلیت بیشتری نسبت به ارزیابی بصری جفت تصاویر دیجیتالی کنار هم دارد. [۱۶]

در تحقیق حاضر نیز هم سو با نتایج تحقیق فوق DSR روشی دقیق در تشخیص پیشرفت ضایعات پوسیدگی می‌باشد

[Downloaded from mail.jrds.ir on 2026-10-16]

[DOR: 20.1001.1.20084676.1390.8.3.8.1]

به طوری که با پیشرفت ضایعات به عمق ۱میلی متر مقدار PPVوNPV صددرصد گزارش شد. شاید بتوان عدم معنی‌دار بودن دقت تشخیص رادیوگرافی DSR در بازه های زمانی اول و دوم (بعد از ۳ و۶ ساعت) در تحقیق فوق را به ایجاد پوسیدگی های اکلوزالی و مدت زمان کمتر این دو بازه برای ایجاد پوسیدگی نسبت داد.

بنابرمطالعات گسترده‌ای که در زمینه تشخیص پوسیدگی‌ها صورت گرفته و اهمیت این موضوع، یافتن روشی مطمئن‌تر و البته همگام با پیشرفت تکنولوژی امری ضروری و اجتناب‌ناپذیر است. به طور کلی ارزیابی رادیوگرافی در امر تشخیص کار بسیار دشواری بوده و فاکتورهای متفاوتی فرد مشاهده کننده را تحت تاثیر قرار می‌دهد، از جمله می‌توان به مواردی مانند سیستم تصویربرداری به صورت دیجیتال یا به صورت فیلم، مانیتور و یا فیلم مورد استفاده، دستکاری تصاویر، شرایط مشاهده و تجربه ناظر اشاره نمود. بنابراین علاوه بر شرایط مشاهده از جمله شرایط بصری به نظر می‌رسد که بهره‌گیری از آخرین تکنولوژی روز مانیتور، سنسور و بهترین نرم‌افزارها با طراحی مناسب، جهت کمک به درک یک تصویر و در نتیجه تشخیص دقیق ضایعات مختلف از جمله پوسیدگی‌ها موثر باشند. اما مسئله مهم‌تر تجربه فرد مشاهده کننده در کاربرد تصاویر دیجیتال به خصوص نرم‌افزارهای مربوطه است و سهم عمده‌ای در دقت و صحت تشخیص ضایعات خواهد داشت. در روش DSR با حذف نویزهای ساختمانی و نقاطی که دارای دانسیته یکسان می‌باشند به تشخیص ضایعه کمک خواهد شد و میزان توافق بین مشاهده‌کنندگان افزایش خواهد یافت.[۱۳و۷]

در سال ۲۰۰۷، Wenzelو همکاران مطالعه‌ای را در جهت بررسی عوامل موثری که منجر به نتیجه مثبت کاذب در تشخیص پوسیدگی در سطوح پروگزیمال می‌شوند، انجام دادند. همچنین رابطه بین نوع رادیوگرافی و خصوصیات مشاهده‌کنندگان را نیز ارزیابی کردند.[۱۷] نوع رادیوگرافی، جنسیت، تجربه و توانایی مشاهده‌گر، تقویت تصاویر و زمان مورد استفاده در تشخیص به عنوان متغیرهای مستقل در نظر گرفته شد، که در نهایت تفاوت معناداری در چهار مورد زیر به چشم می‌خورد:

۱- جنسیت، مردان نسبت به زنان کمتر تشخیص مثبت کاذب می‌دهند.

۲- تجربه، مشاهده گرانی که هیچگونه تجربه‌ای با رادیوگرافی دیجیتال نداشتند، ۶ مرتبه بیشتر از دیگران احتمال پیش‌بینی مثبت کاذب داشتند.

۳- نوع رادیوگرافی

۴- زمان مورد استفاده، افراد با تجربه در مدت زمان کوتاه‌تری تشخیص می‌دهند. همچنین افرادی که تصمیم به بررسی بیشتر و تشخیص دقیق‌تر می‌گیرند، احتمال تشخیص مثبت کاذب در آن‌ها بیشتر است. همچنین افرادی که در تشخیص پوسیدگی شک می‌کنند، احتمال تشخیص مثبت کاذب را بالا می‌برند.

در دو مورد دیگر تفاوت آماری معناداری در تشخیص پوسیدگی پروگزیمال یافت نشد:

۱- استفاده از تقویت تصاویر در مقایسه با تصاویر استاندارد.

۲- نوع اشتغال اعم از این که فرد در یک مرکز خصوصی مشغول به کار است و یا یک مرکز آموزشی

در تحقیق حاضر، ما نیز ریسک فاکتورهایی که منجر به نتیجه مثبت کاذب می‌شود را مد نظر قرار دادیم و از تجربه بالای دو متخصص رادیولوژی و ترمیمی که دانش کافی در زمینه DSR داشتند بهره گرفته شد. نکته حائز اهمیت این است که دو متخصص در ارزیابی تصاویر در درصد بالایی (۹۸٪) از گزارش‌های خود به سرعت و بدون شک و تردید عمل کردند.

بر طبق تحقیق فوق این موارد منجر به این مهم می‌شود که میزان خطای انسانی و عوامل موثری که منجر به نتیجه مثبت کاذب می‌شوند، به حداقل رسیده باشد و در نتیجه شاخص‌های تشخیص (حساسیت، ویژگی، دقت، ارزش اخباری مثبت و منفی) به دست آمده قابل اطمینان می‌باشند.

[Downloaded from mail.jrds.ir on 2026-10-16]

[DOR: 20.1001.1.20084676.1390.8.3.8.1]

نتیجه‌گیری

روش DSR دارای مزایایی مانند کاهش دوز جذبی بیمار، امکان ذخیره تصاویر، حذف مراحل ظهور و ثبوت، امکان ایجاد تغییر در تصاویر و موارد دیگر می‌باشد. همچنین باتوجه به یافته‌های این تحقیق می‌توان گفت که DSR یک روش اختصاصی و دقیق در تشخیص پوسیدگی‌های کلاس سه است که با افزایش عمق پوسیدگی، قدرت تشخیصی آن افزایش می‌یابد. بنابراین دندانپزشکان می‌توانند با اطمینان بالا، از DSR در تشخیص ضایعات بین دندانی، پوسیدگی‌های عود کننده و follow up درمان پوسیدگی به عنوان یک ابزار تشخیصی بهره گیرند.

[Downloaded from mail.jrds.ir on 2026-10-16]

[DOR: 20.1001.1.20084676.1390.8.3.8.1]

References:

1- Murray J. The Preventation of Oral Disease. New York: Oxford; 2004.

2- Roberson T. Art & Science of Operative Dentistry. 2002; P: 122-130.

3- White SC, Pharoah MJ. Oral Radiography Principles And Interpretation. 4th Ed. St Louis: The CV Mosby Co. 2000; Chap 15: P: 271-289.

4- Halse A, White SC, Espelid I, Tveit AB. Visualization of Stannous Fluoride Treatment of Carious Lesion by Subtraction Radiography. J Oral Surg Oral Med Oral Pathol. 1990 Mar;69(3):378-81.

5- Hausmann E. Digital Subtraction Radiography. J Dent Res. 1999 Jan;78(1):7-10.

6- Wenzel A, Anthonisen PN, Juul MB. Reproductibility In the Assessment of Caries Behavior: A Comparasion Between Conventional Film and Subtraction Radiography. J Caries Res. 2000 May-Jun;34(3):214-8..

7- Nummikoski PV, Martinez TS, Matteson SR, McDavid WD, Dove SB. Digital Subtraction Radiography In Artificial Recurrent Caries Detection. J Dentomaxillofac Radiol. 1992 May;21(2):59-64.

8- Ekstrand KR, Rickets DN. Correlation Between Visual and Radiographic Examination of Non Cavited Occlusal Caries Lesion An In Vitro Study. 2004; 18: 224-231.

9- Schmidlin PR, Tepper SA, Scriba H, Lutz F.In Vitro Assessment of Incipient Appoximal Carious Lesion Using Computer-Assisted Densitometric Image Analysis. J Dent. 2002 Sep-Nov;30(7-8):305-11.

10- Varshowsaz M, Ghaffari R. Evaluation of the Accuracy of Dijital Subtraction Radiography in the Detection of Dental Demineralization (in vitro). Beheshti University Dent J. 2004; 22(2): 332-340. [Persian].

11- Eberhard J, Hartman B, Lenhard M, Mayer T, Kocher T, Eickholz P. Digital Subtraction Radiography for Monitoring Dental Demineralization, An In Vitri Study. Caries Res. 2000 May-Jun;34(3):219-24.

12- Mehralizadeh S, Sadri D, Khalifeh S. Evaluation of Intra oral Digital Radiogeraphy on Paper Print in Proximal Dentin Caries Detection. Res in Dent. 2009; 6(2): 25-33. [Persian].

13- Ghafari R, Keshavarzi M. Accuracy of Digital Subtraction Radiography in Detection of Artificial External Root Resorption (in vitro). JIDS 2008; 4(3): 141-148. [Persian].

14- Dove SB, McDavid WD, Hamilton KE. Analysis of Sensitivity and Specificity of New Digital Subtraction System. Oral Surg Oral Med Oral Pathol Oral Radiol Endod. 2000 Jun;89(6):771-6.

15- Grondahl K, Grondhal H, Webber RL. Influence of Variations In Projection Geometry On The Detectability of Periodontal Bone lesions. J Clin Periodontal. 1984; 11: 411-420.

16- Ricketts DN, Ekstrand KR, Martignon S, Ellwood R, Alatsaris M, Nugent Z. Accuracy And Reproducibility of Conventional Radiographic Assessment And Subtraction Radiography In Detecting Demineralization in Occlusal Surfaces. Caries Res. 2007; 41(2): 121-128.

17- Wenzel A, Haiter-Neto F, Gotfredsen E. Risk Factors for a False Positive Test Outcome in Diagnosis of Caries in Approximal Surfaces: Impact of Radiographic Modality And Observer Characteristics. Caries Res. 2007; 41: 170-176.

[Downloaded from mail.jrds.ir on 2026-10-16]

[DOR: 20.1001.1.20084676.1390.8.3.8.1]

[DOR: 20.1001.1.20084676.1390.8.3.8.1] [Downloaded from mail.jrds.ir on 2026-10-16]