بررسی فراوانی بروز آنتی ژن Ki67 در کارسینوم سلول سنگفرشی دهان و مری

دکتر دنیا صدری[1#] دکتر فاطمه شاهسواری[2] شبنم سادات علوی[3]

۱- دانشیار بخش آسیب شناسی فک ودهان دانشگاه آزاد اسلامی واحد دندانپزشکی تهران
۲- استادیار بخش آسیب شناسی فک ودهان دانشگاه آزاد اسلامی واحد دندانپزشکی تهران
۳- دندانپزشک

خلاصه:

سابقه و هدف: اسکواموس سل کارسینوما(SCC) شایعترین تومور بدخیم دهان و مری است. آنتی ژن **Ki67** به عنوان نشانگر تزاید سلولی، در تعیین رفتار بیولوژیک تومورها نقش مؤثری دارد. هدف از این مطالعه، تعیین فراوانی بروز نشانگر **Ki67** در اسکواموس سل کارسینوم دهان و مری و عوامل مرتبط با آن بود.

مواد و روش ها: مطالعه به روش توصیفی انجام شد. ۴۰ بلوک پارافینه مربوط به بیماران مبتلا به SCC دهان و مری (هر گروه ۲۰ مورد)انتخاب شدند.خصوصیات کلینیکوپاتولوژیک نمونه ها ثبت شد سپس نمونه ها به روش ایمونوهیستوشیمی (IHC) جهت انتی ژن **Ki67** رنگ آمیزی شدند. سلول های مثبت در ۱۰ شان میکروسکوپی به طور تصادفی شمارش شدند و درصد سلولهای مثبت (Labeling Index) ثبت شد و به دو گروه بیان ضیف(۴۵٪ ≤)و بیان قوی(۴۵٪<)تقسیم شدند. یافته ها با کمک نرم افزار SPSS با آماره کای دو، فیشر و آزمون من ویتنی تحت واکاوی آماری قرار گرفت.

نتایج: از ۴۰ نمونه مورد بررسی ۲۴ مورد (۶۰درصد)مذکر و۱۶ مورد (۴۰درصد) مؤنث بودند. میانگین سنی مبتلایان ۱۴/۳ ± ۶۵/۳ بود. از لحاظ بروز **Ki67** ۴۵درصد نمونه های SCC مری و ۱۰درصد نمونه های SCC دهانی در گروه بیان قوی قرار داشتند و ۵۵درصد نمونه های SCC مری و ۹۰درصد نمونه های SCC دهانی در گروه بیان ضعیف قرار داشتند که بین دو گروه تفاوت معنی دار دیده شد ($P <۰/۰۲$). اما در سایر متغیرهای قابل بررسی با بروز **Ki67** ارتباط معنی‌داری دیده نشد.

نتیجه گیری: بروز نشانگر **Ki67** در SCC مری بطور معنی داری بیش از SCC دهان است که می تواند رفتار بیولوژیک پیشرونده آن را توجیه کند.

کلید واژه‌ها: اسکواموس سل کارسینوما، دهان، مری، آنتی ژن **ki67**

وصول مقاله: ۹۰/۲/۱۸ اصلاح نهایی: ۹۰/۳/۲۰ پذیرش مقاله: ۹۰/۳/۲۶

مقدمه:

اسکواموس سل کارسینوما (SCC) شایع‌ترین سرطان دهان و مری است.[1] پیش بینی رفتار بیو لو ژیک این تو مور، در انتخاب طرح در مان مناسب نقش دارد.[2]

از راه های برخورد با این بیماری شناسایی زود هنگام و بازداشتن آن از رشد می‌باشد. وجود نشانگرهایی که بتواند برای ما این کار را انجام دهند، یکی از راه حل ها است. تشخیص زود هنگام بیماری قبل از پیشرفت آن باعث افزایش احتمال بهبودی می‌شود.[3و4] بیماری SCC مری مانند نوع دهانی می باشد ولی به دلیل وجود این سرطان در ناحیه ای که دیده نمی شود، تشخیص آن دیرتر و پروگنوز آن ضعیف تر می باشد.[5] مهم ترین مسئله در درمان و جلوگیری از پیشرفت سرطان، زمان و مرحله تشخیص است.[3] فاکتور های بسیاری در میزان پیشرفت بیماری

نویسنده مسئول: دکتر دنیا صدری، خیابان پاسداران-گلستان پنجم پلاک ۱۸- دانشکده دندانپزشکی دانشگاه آزاد اسلامی- بخش آسیب شناسی فک ودهان
تلفن: ۰۹۱۲۶۳۰۱۸۷۵ Email: Donia1351@yahoo.com

[Downloaded from mail.jrds.ir on 2026-10-16]

[DOR: 20.1001.1.20084676.1390.8.1.7.6]

دخالت دارندو روند بیماری را سریع یا کند می‌کنند.[۱]

آنتی ژن **Ki67**یکی از شناخته شده ترین پروتئین های مرتبط با چرخه سلولی است که در هیستوپاتولوژی تشخیصی استفاده میشود. انتی بادی مونوکلو نال آن که از موش گرفته شده در سال ۱۹۸۳ توسط Gerdes و همکاران معرفی شد. این انتی بادی، **Ki67** را که یک آنتی ژن هسته ای بوده و فقط در سلو لهای در حال تکثیر حضور دارد، مشخص می کند.[۲] ماهیت و ترکیب دقیق انتی ژن معلوم نیست اما به نظر می رسد که در مراحل خاصی از چرخه سلولی ظاهر میشود. عقیده بر آن است که تعداد سلو لهای رنگ شده با **Ki67** بیانگر تعداد سلولهای در چرخه یا fraction growth بوده و به نظر می رسد مثبت شدن **Ki67** که به عنوان نشانگری از فعالیت تکثیری سلولهاست، از اواسط G1آغاز میشود و در سلو لهای مرحله G0 و اوایل G1 منفی میباشند. سپس بروز آن در طی چرخه افزایش می یابد به طوری که سلو لهای مرحله MوG2 شدیدا مثبت می شوند.[۵] متغیرهای دیگر تکثیر سلولی هم چون Thymidine labelingو فلو سایتومتری وجود دارد ولی امروزه رنگ پذیری **Ki67** به طور گسترده به عنوان نشانگر عملی در بررسی تکثیر سلولی به کار میرود.[۶]

Colvin معتقداست که در تجربیات روزمره، رنگ آمیزی ایمونوهیستوشیمی با آنتی بادی منوکلونال **Ki67** بهترین روش جهت اندازه گیری تکثیر سلولی است.[۷]

در مطالعه ای که در سال ۲۰۱۱ توسط وانگ و همکارانش انجام شد، برای تشخیص زودرس اسکواموس سل کارسینومای مری، نشانگر های متعددی از جمله **Ki67** را در بافت‌های طبیعی، هیپرپلازی واکنشی واسکواموس سل کارسینومای مری با درجه بدخیمی کم و زیاد بررسی کردند. فقط در انواع تومور با درجه بدخیمی بالا میزان بیان **Ki67** نیز قوی گزارش شد. همچنین این آنتی ژن برای مشخص نمودن بافت طبیعی و هیپرپلازی واکنشی، از اسکواموس سل کارسینوم مری بسیار حساس است.[۸]

در رابطه با بروز **Ki67** در انواع SCC دهان و مری و بررسی ارتباط آن با رفتار بیولوژیک و شاخص های کلینیکی و پاتولوژیک مطالعات اندکی صورت گرفته است که نتایج متفاوتی در بر داشته است.[۸-۱۳ و ۵]

به همین جهت این مطالعه با هدف بررسی بروزآنتی ژن**Ki67**و عوامل مرتبط با آن در سال ۱۳۸۹ در بخش پاتولوژی فک ودهان دانشگاه آزاد اسلامی واحد دندانپزشکی تهران انجام شد.

مواد و روشها:

این مطالعه از نوع توصیفی بود. با انجام مطالعه اولیه و بررسی مقالات مشابه تعداد ۴۰ نمونه بلوک پارافینه مربوط به اسکوا موس سل کارسینوم مری ودهان – در هر گروه ۲۰ نمونه- جهت بررسی انتخاب شد. نمونه ها مربوط به سالهای ۸۹-۱۳۷۹ بودند و از آزمایشگاه پاتولوژی دانشگاه آزاد اسلامی و آزمایشگاه رازی رشت تهیه شدند.

نمونه هایی که فاقد بافت کافی جهت ارزیابی میکروسکوپی یا واجد خونریزی یا نکروز فراوان بود و یا اینکه اطلاعات موجود در پرونده بالینی بیمار ناکافی بود، از مطالعه خارج شدند.

دراین مرحله اطلا عات مربوط به بیماری شامل (اندازه تومور، مرحله و درجه میکروسکوپی تومور) و بیماران (سن، جنس) از پرونده بالینی و پاتولوژی استخراج شد و در فرم اطلاعاتی ثبت گردید و پاتولوژیست به این اطلاعات دسترسی نداشته ومطالعه به صورت یک سو کور انجام شد.

لامهای میکروسکوپی حاوی برشهای ۵ میکرونی از بلوکهای پارافینه اسکواموس سل کارسینوما تهیه شدو پس از رنگ آمیزی هماتو کسیلین –ائوزین نمونه ها جهت رنگ آمیزی برای نشانگر **Ki67** به روش ایمونوهیستوشیمی به روش استاندارد آماده شدند.[۸]

مطالعه ایمونوهیستو شیمی نمو نه های مذکور بر روی مقاطع ۳ میکرونی با استفاده از انتی بادی مونوکلونال **Ki67** انجام گرفت. تمامی مقاطع در ابتدا پارافین زدایی و رطوبت -گیری شده و در محلول تازه Citrate HCL Buffer 10MM با PH 6 به

[Downloaded from mail.jrds.ir on 2026-10-16]

[DOR: 20.1001.1.20084676.1390.8.1.7.6]

مدت ۱۰ دقیقه در مایکرو ویو قرار گرفتند. سپس بعد از سرد شدن در دمای اتاق در PHOSPATE BUFFERED SALIN (Pbs) شسته و با آنتی بادی های(شرکت dako) anti Ki67Antigen با رقت ۰/۱ به مدت ۱ ساعت انکوبه شدند. سپس مقاطع با Pbs شستشو داده شدند و با آنتی بادی های Piotinylated به مدت ۳۰ دقیقه انکو به و به دنبال آن با Pbs شسته و با peroxidase labeled streptavidin به مدت ۳۰ دقیقه دیگر انکوبه و مجددا باPbs شسته و آنگاه با کروموژن 3,3 (DAB) diaminobenzidine hydro chloride که منجر به بروز یک محصول واکنشی قهوه ای رنگ می شود، مجاور شدند. سپس مقاطع با ethyl – green رنگ آمیزی و مجددا رطوبت‌گیری و در نهایت با لامل پوشیده شدند. ضمنا جهت کنترل کیفیت کار یک شاهد مثبت و یک شاهد منفی در کنار هر یک از مقاطع برده شد. شاهد مثبت لام مربوط به کارسینوم پستان بود و در کنترل منفی آنتی بادی اولیه از این لام حذف شد.

شمارش سلولی در مورد ۱۰۰ سلول در ۱۰ منطقه با بیشترین میزان رنگ پذیری انجام شد و درصد سلول‌های مثبت labeling index ثبت گردید. جهت شمارش سلو لهای رنگ گرفته با نمای قهوه ای که در هسته دیده میشوند از نرم افزار Image focuse capture ver. 2.5.2006و از میکروسکوپ Euromex microscopeen Holland در بزرگنمایی ۴۰۰ استفاده شد. در این مطالعه با توجه درصد سلولهای رنگ گرفته نمونه ها در دو گروه Low expression(به بیان ۴۸درصد و کمتر) و High expression(به بیان بیش از ۴۸درصد) طبقه بندی شدند.[۱۴]

برای اطمینان از صحت و دقت عمل، آزمایش در دو مرحله و توسط دو آزماینده انجام گرفت و در مواردی که عدم توافق وجود داشت نمونه ها با بررسی مجدد و اجماع هر دو نفر ثبت شد و در موردی که از نظر هر دو نفر بروز آنتی ژن مثبت بود، نمونه به عنوان مثبت تلقی گردید.

بعد از جمع آوری یافته ها با استفاده از آماره ی کای دو، فیشر و من ویتنی تحت نرم افزار SPSS(16) جهت بررسی ارتباط **Ki67** و یافته های بالینی ـ آسیب شناسی آنالیز آماری انجام شد.

یافته ها:

بروز نشانگر **Ki67** در SCC مری بطور معنی داری بیش از SCC دهان بود. (شکل ۱و۲ و جدول ۱)

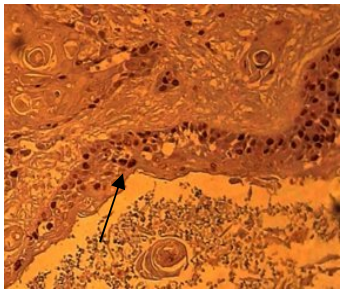

شکل ۱ – در این شکل هسته قهوه ای رنگ سلول های اپیتلیالی(فلش سیاه) مثبت برای نشانگر Ki67 دراسکواموس سل کارسینوم دهان دیده می شوند.(بزرگنمائی ۴۰۰)

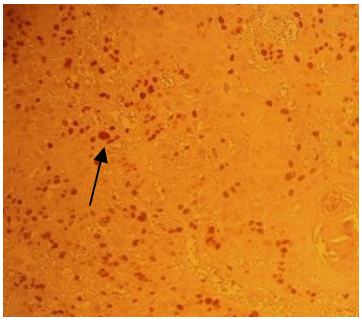

شکل ۲ – در این شکل هسته قهوه ای رنگ سلول های اپیتلیالی(فلش سیاه) مثبت برای نشانگر Ki67 دراسکواموس سل کارسینوم مری دیده می شوند. (بزرگنمایی۴۰۰)

۶۶/۷درصد نمونه های خوب تمایز یافته در SCCدهان در گروه بیان ضعیف قرار داشتند اما اختلاف این گروهها از لحاظ اماری معنی دار نبود.(p>0.05)۸۳/۳درصد از نمونه های SCCدهانی با اندازه زیر ۲سانتی متر نیز در گروه بیان ضعیف**Ki67** قرار داشتند.

[Downloaded from mail.jrds.ir on 2026-10-16]

[DOR: 20.1001.1.20084676.1390.8.1.7.6]

جدول ۱- بروز Ki67 در اسکواموس سل کارسینوما به تفکیک محل وقوع

نشانگر Ki67	مری تعداد (درصد)	دهان تعداد (درصد)	Pvalue
بیان ضعیف	۱۱(۵۵)	۱۸(۹۰)	p<۰/۰۲
بیان قوی	۹(۴۵)	۲(۱۰)	
جمع	(۱۰۰) ۲۰	(۱۰۰) ۲۰	

جهت مقایسه بروز **Ki67** دراسکواموس سل، کارسینومای دهان و مری از آزمون کای دو استفاده شد و اختلاف معنی داری بدست آمد.(p<۰/۰۲)

در اینجا مشاهده می‌شود که ۹۰درصد نمونه های اسکواموس سل کارسینومای دهانی در محدوده بیان ضعیف آنتی ژن **ki67** قرار دارند که این عدد در مورد اسکواموس سل کارسینومای مری ۵۵ درصد بود و تنها ۱۰درصد نمونه‌های اسکواموس سل کارسینومای دهانی در محدوده بیان قوی برای آنتی ژن **Ki67** بودند که این عدد در مورد اسکواموس سل کارسینومای مری ۴۵درصد بود و مشخص می‌شد که بطور معنی‌داری نمونه های اسکواموس سل کارسینومای مری از جهت بروز **Ki67** در محدوده بیان قوی بوده‌اند.

جدول ۲- بروز آنتی ژن ki67 در اسکواموس سل کارسینوم دهانی به تفکیک عوامل بالینی ـ آسیب شناسی

Ki 67 / عوامل مرتبط	بیان ضعیف ۱۸= تعداد	بیان قوی ۲= تعداد	جمع	نتیجه آزمون P-Value
سن				
مساوی وبالاتر از ۶۵/۴	۷ (۳۸/۹)	۱ (۵۰)	۸ (۴۰)	(p>۰/۰۵)
کمتر از ۶۵/۴	۱۱ (۶۱/۱)	۱ (۵۰)	۱۲(۶۰)	
جنس				
مرد	۸ (۴۴)	۱ (۵۰)	۹ (۴۵)	
زن	۱۰ (۵۵/۶	۱(۵۰)	۱۱ (۵۵)	
درجه میکروسکوپی				
خوب تمایز یافته	۱۲ (۶۶/۷)	۲ (۱۰۰)	۱۴ (۷۰)	
با تمایز متوسط	۵ (۲۷/۸)	۰	۵ (۲۵)	
تمایز نیافته	۱ (۵/۶)	۰	۱(۵)	
اندازه تومور				
کمتر و مساوی ۲ سانتیمتر	۱۵ (۸۳/۳)	۲ (۱۰۰)	۱۷ (۸۵)	
بیشتر از ۲ سانتیمتر	۳ (۱۶/۷)	۰	۳ (۱۵)	

در بررسی عوامل مرتبط در مورد اسکواموس سل کارسینومای مری مشخص شد سن و جنس و اندازه تومور ارتباطی با بروز **Ki67**ندارد.

اما۴۵/۵درصد نمونه های با تمایز متوسط در گروه بیان ضعیف نشانگر **Ki67** قرارداشتند اما آزمون اماری بین گروهها اختلاف معنی داری نشان نداد (P=۰/۴)

[Downloaded from mail.jrds.ir on 2026-10-16]

[DOR: 20.1001.1.20084676.1390.8.1.7.6]

جدول ۳- بروز آنتی ژن ki67 در اسکواموس سل کارسینوم مری به تفکیک عوامل بالینی ـ آسیب شناسی

Ki 67 / عوامل مرتبط	بیان ضعیف ۱۱= تعداد	بیان قوی ۹= تعداد	جمع	نتیجه آزمون P-Value
سن				
مساوی و بالاتر از ۶۵/۲	۷ (۶۳/۶)	۲ (۲۲/۲)	۹ (۴۵)	
کمتر از ۶۵/۲	۴ (۳۶/۴)	۷ (۷۷/۸)	۱۱(۵۵)	
جنس				
مرد	۷ (۶۳/۶)	۸ (۸۸/۹)	۱۵ (۷۵)	
زن	۴ (۳۶/۴)	۱ (۱۱/۱)	۵ (۲۵)	
درجه میکروسکوپی				(p>۰/۰۵)
خوب تمایز یافته	۴ (۳۶/۴)	۱ (۱۱/۱)	۵ (۲۵)	
با تمایز متوسط	۶ (۵۴/۵)	۶ (۶۶/۷)	۱۲ (۶۰)	
تمایز نیافته	۱ (۹/۱)	۲ (۲۲/۲)	۳(۱۵)	
اندازه تومور				
کمتر و مساوی ۲ سانتیمتر	۱ (۹/۱)	۰	۱ (۵۰)	
بیشتر از ۲ سانتیمتر	۱۰ (۹۰/۹)	۹ (۱۰۰)	۱۹ (۹۵)	

در بررسی عوامل مرتبط با بروز نشانگر **Ki67** در اسکواموس سل کارسینوم مری پس از انجام آزمون های مربوط مشخص شد بیان **Ki67** ارتباط معنی داری با سن و جنس بیماران ندارد.

بحث:

نتایج مطالعه ما نشان داد که نمونه های مربوط به SCC مری به طور معنی داری از لحاظ بروز نشانگر **Ki67** در محدوده بیان قوی بودند که در مطالعه Wang در سال ۲۰۱۰ نیز به آن اشاره شده است و نشان داده شد که انواع با درجه بدخیمی بالاتر در SCC مری میزان بروز **Ki67** را بیشتر نشان می دهند.[۸]

این امر می تواند تا حدی توجیه کننده رفتار مهاجم تر انواع SCC مری نسبت به SCC دهانی در شرایط درجه میکروسکوپی مشابه باشد. [۱۵]

نتایج مطالعه ما نشان داد بین بروز **Ki67** و درجه میکروسکوپی اسکواموس سل کارسینوما در مری و دهان ارتباط معنی داری وجود دارد.

در مطالعه ما، بروز **Ki67** به تفکیک در موارد تما یز بد، متوسط و خوب در SCC های دهان ومری بررسی شد.در مطالعات متعددی این بررسی انجام شده است و نتایج متفاوتی به دست آمده است. Jaworska و همکارانش در سال ۲۰۰۸ نشان دادند در تومورهایی که پیشرفته ترو با درجه بدترهستند بروز **Ki67** بیشتر است[۲].

در مطالعه مشابهی در چین نشان داده شد، که هر چه درجه تمایز تومور کمتر و درجه بدخیمی بالاتر باشد، بروز **Ki67** بیشتر خواهد بود.[۱۵] ولی مطالعه دیگری وجود دارد که در سال ۲۰۱۰ در اسپانیا توسط گونزالس و همکارانش انجام شد و نشان دادند بطور واضحی **Ki67** در موارد تمایز خوب بروز بیشتری دارد که با سایر مطالعات تفاوت دارد و چنین توجیه کردند که این مارکر نشاندهنده نسبت کلی تزاید سلولی می باشد[۱۶]. در مطالعه ما در SCC دهان و مری با درجه بدخیمی بد، متوسط و خوب با افزایش درجه بد خیمی، بروز **Ki67** نیز افزایش یافت اما از لحاظ آماری معنادار نبود. با توجه به مطالعات قبلی و مطالعه کنونی می توان گفت که **Ki67** نوعی مارکر(نشانگر) تزاید سلولی است که می توان از آن به عنوان تعیین پروگنوز SCC دهان و مری استفاده کرد.[۲و۱۶] اما کاربردی شدن آن در درمان بیماران نیاز به مطالعات گسترده آینده نگر دارد.

با توجه به نتایج مطالعه ما بین بروز **Ki67** و اندازه تومور ارتباط معنی داری یافت نشد. که می تواند ناشی از عدم تناسب پراکندگی نمونه ها در گروه ها یا سایر عوامل مؤثر باشد و نیاز به

[Downloaded from mail.jrds.ir on 2026-10-16]

[DOR: 20.1001.1.20084676.1390.8.1.7.6]

مطالعات بیشتری دارد.

مطالعه موتا و همکارانش در برزیل در مورد اسکواموس سل کارسینومای دهانی این ارتباط را با اندازه تومور تائید می کند.[۱۰] اما مطالعه هوانگ و همکاران ارتباطی بین اندازه تومور و میزان بروز **Ki67** گزارش نکرده است.[۱۶]

در مطالعه ما بین میزان بروز نشانگر **Ki67** و سن وجنس بیماران رابطه معنی داری دیده نشد که اغلب مطالعات نیز این امر را تائید می کند.[۱۲و۱۶]

نتیجه گیری:

نتایج مطالعه نشان داد بروز نشانگر **Ki67** در اسکواموس سل کارسینوم دهانی کمتر از اسکواموس سل کارسینوم مری است

محدودیت ها:

Stage (مرحله) بیماری در ابتدای مطالعه جزء عوامل مورد بررسی بود. ولی پس از بازبینی پرونده های پاتولوژی بیماران، این متغیر در اکثر موارد ثبت نشده بود.به این دلیل بررسی Stage از مطالعه حذف شد. با توجه به عدم دسترسی به نمونه‌های بیشتر SCC دهان و مری، و پراکندگی نمونه ها در گروه های مختلف آزمونهای آماری در رابطه با عوامل مرتبط غیر معنی دار بود. انجام مطالعات مشابه با حجم نمونه بیشتر توصیه می گردد.

[Downloaded from mail.jrds.ir on 2026-10-16]

[DOR: 20.1001.1.20084676.1390.8.1.7.6]

References:

1. Neville B, DammDD ,AllenCM,Bouquuot J. Oral and Maxillofacial Pathology2008.3rd Edition,Saunders-Elsevier;Philadelphia.p:178-79.

2. Jaworska M, Kołosza Z, Liszka J, Nikiel B, Goleń M, Lange D, et al. Prognostic molecular markers in oral and lip squamous cell carcinoma--evaluation of expression and its significance. Otolaryngol 2008; 62(2):175-81.

3. Rizzolo D, Hanifin C, ChiodoTA.Oral cancer: how to find this hidden killer in 2 minutes.JAAPA.2007 Oct; 20(10):42-7.

4. Torres-Rendon A, Roy S, Craig GT, Speight PM.Expression of Mcm2, geminin and ki67 in normal oral mucosa, oral epithelial dysplasias and their corresponding squamous – cell carcinoma. Br J cancer.2009 Apr; 100(7):1128-34. Epub 2009 Mar 17.

5. Quinn CM, Wright NA.The clinical assessment of proliferation and growth in human tumors: evaluation of methods and applications as prognostic variables.JPathol.1990 Feb ;160(2):93-102.

6. Robbins SL, Kumar V, Abbas AK, Cotran RS, Faust N. Robins pathologic Basis of Disease. Sanfrancisco, Saunders Co, 2010. p: 238-43.

7. Colvin RB, Bhan AK, Mccluskey RT. Diagnostic Immunopathology. Baltimore: Lippincott Williams & Wilkins; 1995. p: 348-52.

8. Wang WC, Wu TT,Chandan VS , Lohse CM , Zhang L.Ki67 and ProExC are useful immuonohistochemical markers in esophageal squamous intraepithelial neoplasia.J Gastroentrol 2009;44:103-12.

9. Montebungnoli L ,Badiali G ,Marachetti C, Cervellati F, Farnedi A, Foschini M.Prognostic value of ki67 from clinically and histologically normal distant mucosa in patients surgically treated for oral squamous cell carcinoma. Int J oral Maxillofac Surg. 2009; 38: 1105 – 78

10. Motta Rda R, Zettler CG, Cambruzzi E, Jotz GP, Berni RB. Ki67 and p53 correlation prognostic value in squamous cell carcinomas of oral cavity and tongue.Braz J Otorhinolaryngol. 2009 Jul-Aug; 75(4):544-9.

11. Vieira FL, Vieira BJ, Guimaraes MA, Aarestrup FM. Cellular profile of the peritumoral inflammatory infiltrates in squamous cells carcinoma of oral mucosa correlation with the expression of ki67 and histologic grading. BMC oral health. 2008 Sep 2; 8:25

12. Mitsukuni O,HiroshiI,TakayukiM, Masahisa I ,Noriyuki N,Tadaaki E.prognostic singnificance of P27 and Ki67 expression in mucoepidermoid carcinoma of the intraoral minor salivaty gland. Mod Pathol 2001; 14(10):1008–14.

13. Okuno Y, Nishimura Y,Kashu I, Ono K, Hiraoka M.Prognostic values proliferating cell nuclear antigen (PCNA) and Ki67 for radiotherapy of esophageal squamous cell carcinomas.Br J cancer.1999 May;80(3-4):387-95.

14. Takeuchi H, Ozawa S, Ando N, Kitagawa Y, Ueda M, Kitajima M, et al. Cell-cycle regulators and the Ki-67 labeling index can predict the response to chemoradiotherapy and the survival of patients with locally advanced squamous cell carcinoma of the esophagus. Ann SurgOncol.2003 Aug; 10(7):792-800.

15. Huang JX, Song ZX, Qian RY, Xu GW.Expression of cell cycle-regulatory proteins in squamous cell carcinoma of the esophagus.Ai Zheng 2003 Mar; 22(3):277-81.

16. Gonzalez-Moles MA, Ruiz-Avila I, Gil-Montoya JA, Esteban F, Bravo M. Analysis of Ki-67 expression in oral squamous cell carcinoma: why Ki-67 is not a prognostic indicator.Oral Oncol.2010 Jul; 46(7):525-30. Epub 2010 Apr 18.

[Downloaded from mail.jrds.ir on 2026-10-16]

[DOR: 20.1001.1.20084676.1390.8.1.7.6]