بررسی بالینی– پاتولوژِیکی ۲۱ مورد کیست ادنتوژنیک کلسیفیه

دکتر مریم سیدمجیدی [#1] دکتر علی بیژنی [2]

۱- استادیار پاتولوژی،دهان، فک و صورت مرکز تحقیقات مواد دندانی دانشکده دندانپزشکی بابل
۲- عضو مرکز تحقیقات بیماریهای غیرواگیر کودکان امیرکلا، دانشگاه علوم پزشکی بابل

خلاصه:

سابقه و هدف: کیست ادنتوژنیک کلسیفیه ضایعه ادنتوژنیک ناشایعی است که اولین بار توسط گورلین در سال ۱۹۶۲ معرفی شد. اسامی متفاوتی برای انواع کیستیک و توپر کیست ادنتوژنیک کلسیفیه به کار رفته است. اما کیست ادنتوژنیک کلسیفیه اصطلاح ترجیحی می‌باشد. این کیست دارای تنوع هیستوپاتولوژیک و رادیوگرافیک بوده، مشی بالینی قابل توجهی دارد. از آنجایی که این ضایعه دارای نماهای کلینیکوپاتولوژیک متفاوت بوده و اطلاعات کمی از آنها در دسترس است، هدف از این مطالعه تحلیل بالینی – پاتولوژیکی کیستهای ادنتوژنیک کلسیفیه بود.

مواد و روش ها: این مطالعه از نوع بررسی داده های موجود با استفاده از ۲۱مورد ثبت شده به عنوان کیست ادنتوژنیک کلسیفیه انجام شد. مشخصات بالینی نظیر سن و جنسیت بیمار و محل بروز کیست‌های ادنتوژنیک کلسیفیه از پرونده ها استخراج شد و اسلایدهای میکروسکوپی آنها مورد بررسی مجدد قرار گرفت.

یافته‌ها: ۸۱٪ از کیستهای ادنتوژنیک کلسیفیه در فک پایین یافت شد. ۳۸/۱٪ موارد در دهه دوم و ۵۲/۴٪ در جنس مونث پدید آمده بود. و ۷۶/۲٪ در قسمت‌های خلفی فکین قرار گرفته بود. ۱۰۰٪ موارد نماهای کیستیک داشتند. تنها یک مورد از نوع محیطی بود. ۸ مورد همراه با سایرتومورهای ادنتوژنیک بود.

نتیجه‌گیری: در مطالعه حاضر تمامی ضایعات از نوع کیستیک بودند، ولی همراهی ضایعه با تومورهای ادنتوژنیک نیز در بیش از یک سوم موارد دیده شد. ضایعات به طور شایع‌تری در جنس مونث و در قسمتهای خلفی فکین به ویژه در فک پایین پدید آمده بودند که با نتایج برخی مطالعات متفاوت بود. برای درک بهتر رفتار بیولوژیکی کیست‌های ادنتوژنیک کلسیفیه، تحقیقات وسیع‌تر و بررسی‌های ایمونوهیستوشیمیایی و هیستومورفولوژیکی پیشنهاد می‌شود.

کلید واژه ها: کیست ادنتوژنیک کلسیفیه، کیست گورلین، سلول شبحی

وصول مقاله:۹۰/۳/۲۶ اصلاح نهایی: ۹۰/۵/۱۷ پذیرش مقاله: ۹۰/۶/۲۲

مقدمه:

اصطلاح کیست ادنتوژنیک کلسیفیه اولین بار توسط Gorlin در سال ۱۹۶۲ بیان شد. [1] کیست ادنتوژنیک کلسیفیه یک کیست تکاملی ادنتوژنیک بوده که دارای تنوع هیستوپاتولوژیک و مشی بالینی متغیر قابل توجهی است.[2] سازمان بهداشت جهانی در سال ۱۹۷۱ این ضایعه را در گروه کیست‌ها قرار داد. ولی در سال ۱۹۹۲، کیست ادنتوژنیک کلسیفیه را به عنوان یک نئوپلاسم در نظر گرفت تا یک کیست[3,4] در طبقه‌بندی سازمان بهداشت جهانی (WHO) در سال ۲۰۰۵ درباره تومورهای ادنتوژنیک، کیست ادنتوژنیک کلسیفیه شونده با تمام انواع مختلف آن به جای قرارگیری در گروه کیست‌های ادنتوژنیک در گروه تومورهای ادنتوژنیک قرار داده شده است و به عنوان تومور ادنتوژنیک کلسیفیه کسیستیک نامیده شد.[5] Neville معتقد است با در نظر گرفتن رفتار بیولوژیک بی‌خطر این ضایعه، طبقه‌بندی قدیمی و شناخته شده ضایعه بعنوان کیست و ماهیت کسیستیک اکثراین ضایعات، تغییر در نامگذاری این ضایعه عملی به نظر نمی‌رسد. [6] به هر حال، با تمامی تفاسیر پروگنوز کیست ادنتوژنیک کلسیفیه

مسئول مکاتبات[#]: دکتر مریم سیدمجیدی آدرس : بابل – م ولایت – خ فلسطین – دانشکده دندانپزشکی – ص پ ۸۵۳ – بخش پاتولوژی دهان و فک و صورت
تلفن: ۲۲۹۱۴۰۹- ۲۲۹۱۴۰۸ – ۰۱۱۱ همراه ۰۹۱۲۵۳۰۴۸۷۴ شماره نمابر: ۰۱۱۱-۲۲۹۱۰۹۳ E-mail: ms_majidi79@yahoo.com

[Downloaded from mail.jrds.ir on 2026-10-15]

[DOR: 20.1001.1.20084676.1390.8.3.4.7]

خوب است. اما در معدودی از موارد، عود بعد از جراحی دیده شده است.[۸،۷]

کیست ادنتوژنیک کلسیفیه به طور عمده یک ضایعه داخل استخوانی است، اگرچه انواع محیطی آن هم گزارش شده است که بصورت توده‌های لثه‌ای بدون پایه یا پایه‌دار و فاقد خصوصیات بالینی مشخص می‌باشند.[۶] در رادیوگرافی، نوع مرکزی معمولا به شکل رادیولوسنسی تک حجره‌ای با حدود واضح است که گاهی ممکن است بصورت چند حفره‌ای دیده شود.[۹] در برخی موارد ساختارهای رادیواپک بصورت کلسیفیکاسیون های نامنظم یا توده های شبه دندانی در داخل ضایعه وجود دارد.[۶] نزدیک به یک سوم موارد، ضایعه رادیولوسنت همراه با یک دندان رویش نیافته (اغلب دندان کانین) همراه می باشد. گاهی تحلیل ریشه یا متباعد شدن دندان‌های مجاور دیده می شود.[۶] متوسط سن ابتلا ۳۳ سالگی است و اغلب موارد در دهه های دوم و سوم زندگی تشخیص داده می‌شوند. انواع داخل و خارج استخوانی این کیست با شیوع مساوی در فک بالا و پایین با تمایل به نواحی قدامی بروز می‌نماید.[۶،۸،۱۰]،[۱۱-۱۴]

از نظر هیستولوژیکی، کیست ادنتوژنیک کلسیفیه متشکل از حفره کیستیک مفروش با اپی تلیوم ادنتوژنیک با ضخامت‌های متغیر می‌باشد که سلول‌های لایه بازال، مکعبی تا استوانه ای با هسته هیپرکروم و واجد قطبیت معکوس شبیه به آملوبلاستهای بالغ می باشد و سلولهای سوپرابازال دارای آرایش سست مشابه اپی تلیوم کاهش یافته مینایی است[۱،۱۳] . به نظر می‌رسد که این سلولها تمایز آملوبلاستیک نشان می دهند. [۱۵] سلول‌های گوست، احتمال حضور کیست ادنتوژنیک کلسیفیه را تقویت می‌کند.[۱،۱۰،۱۲،۱۶]

گاهی دنتینوئید مجاوربه محل اتصال اپی تلیوم- نسج همبندی رویت می‌شود.[۶]

از آنجایی که این ضایعه دارای نماهای کلینیکوپاتولوژیک متفاوت بوده و اطلاعات کمی از آنها در دسترس است، تلاش شد تا کیست‌های ادنتوژنیک کلسیفیه ارجاعی به بخش پاتولوژی دهان، فک و صورت دانشکده دندانپزشکی بابل در فاصله سال‌های ۱۳۸۹-۱۳۸۲مورد بررسی قرار گیرند. هدف از مطالعه حاضر، تحلیل متغیرهایی همانند سن و جنسیت بیماران مبتلا ، محل بروزکیستهای ادنتوژنیک کلسیفیه و مشخصات بالینی و هیستوپاتولوژیکی آنها بود.

مواد و روش‌ها:

این مطالعه از نوع مطالعه داده های موجود بود وبر روی پرونده های بایگانی بخش پاتولوژی دهان، فک و صورت دانشکده دندانپزشکی بابل با تشخیص هیستوپاتولوژیکی کیست ادنتوژنیک کلسیفیه در فاصله سالهای ۱۳۸۹-۱۳۸۲ انجام پذیرفت. اطلاعات بالینی شامل سن، جنسیت بیماران و محل کیست های ادنتوژنیک کلسیفیه از پرونده های موجود استخراج شد. محل ضایعات به تفکیک فکین به دو ناحیه آناتومیک قدامی و خلفی تقسیم بندی شدند. توزیع سن بیماران بصورت دهه گزارش شد. علائم بالینی همراه با ضایعات و همراهی آنها با دندان نهفته نیز مورد بررسی قرار گرفت. نمای رادیوگرافیکی ضایعات با توجه به تفسیر رادیولوژیکی موجود در پرونده ها مورد ارزیابی قرار گرفت. برشهای هیستوپاتولوژیک کیستهای ادنتوژنیک کلسیفیه توسط پاتولوژیست دهان، فک و صورت ارزیابی مجدد جهت تایید تشخیص شد. همراهی ضایعه با تومورهای ادنتوژنیک و محیطی یا مرکزی بودن ضایعات نیز بررسی شد. موارد در دسترس مورد پیگیری از نظر عود ضایعه قرار گرفتند.

یافته ها:

در بررسی ضایعات ارسالی، ۲۱ مورد کیست ادنتوژنیک کلسیفیه به دست آمد. محدوده سنی بیماران بین ۸ تا ۷۰ سال بود. شیوع ضایعات به تفکیک دهه سنی بیماران در جدول ۱ آمده است. بالاترین میزان شیوع مربوط به دهه دوم بود.

[Downloaded from mail.jrds.ir on 2026-10-15]

[DOR: 20.1001.1.20084676.1390.8.3.4.7]

جدول ۱- توزیع فراوانی کیست ادنتوژنیک کلسیفیه به تفکیک دهه سنی بیماران

دهه سنی / ضایعات	دهه اول	دهه دوم	دهه سوم	دهه چهارم	دهه پنجم	دهه ششم	دهه هفتم
تعداد	۲	۸	۳	۳	۱	۳	۱
(درصد)	(۹/۴)	(۳۸/۱)	(۱۴/۳)	(۱۴/۳)	(۴/۸)	(۱۴/۳)	(۴/۸)

۴۷/۶٪ (۱۰ نفر) بیماران مذکر و۵۲/۴٪ (۱۱ نفر) مونث بودند. ۸۱٪ ضایعات(۱۷ مورد) در مندیبل و ۱۹٪ (۴ مورد) در ماگزیلا پدید آمده بودند. شایع‌ترین محل درگیری، قسمت خلفی فک پایین بود. محل بروز ضایعات در قسمتهای مختلف فکین در نمودار شماره ۱ آمده است. (۸۹٪-۴۵٪=CI٪۹۵).۶۶/۷٪ ضایعات در خلف مندیبل،(۳۱٪-۱٪=CI٪۹۵)، ۱۴/۳٪در قدام مندیبل، (۲۳٪-۱٪=CI٪۹۵)، ۹/۵٪ در خلف ماگزیلا و۵ (۲۳٪-۱٪=CI٪۹۵)۹/۵٪ در قدام ماگزیلا پدید آمده بود.

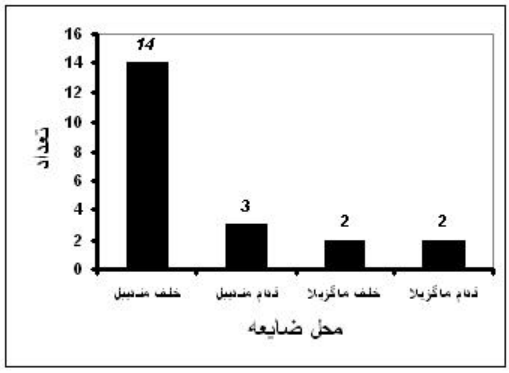

نمودار ۱- توزیع فراوانی کیست ادنتوژنیک کلسیفیه به تفکیک محل بروز در فکین

۷ مورد از کیستهای ادنتوژنیک کلسیفیه همراه با دندان نهفته بودند.(شکل ۱) از نظر بالینی، در تمامی موارد انواع مرکزی اتساع استخوانی دیده شد. ۳ مورد با تحلیل ریشه دندانها و ۲ مورد همراه با درد شدید در ناحیه مبتلا همراه بود. تخریب استخوانی و جابجایی دندان‌ها نیز در مواردی گزارش شده بود. در بررسی ریزبینی، اپی‌تلیوم کیست با ضخامت‌های متفاوت دیده شد. لایه بازال مکعبی بود و روی آن سلول‌هایی با آرایش سست شبیه رتیکولوم ستاره‌ای ارگان مینایی دیده شد. سلولهای گوست بصورت منفرد یا گروهی در لایه اپی تلیالی دیده شد. گاهی ذرات کلسیفیه به همراه سلول‌های گوست یا تشکیل دنتینوئید در حد فاصل اپی تلیوم و نسج همبندی کیست به چشم می‌خورد.

شکل۱- نمای رادیوگرافی کیست ادنتوژنیک کلسیفیه همراه با دندان نهفته

۳ مورد ازکیست ادنتوژنیک کلسیفیه مرتبط با ادنتوم کمپلکس و ۳ مورد با پرولیفراسیون شبه آملوبلاستومایی همراه بود.(شکل ۲-الف و ب و ج). یک مورد از همراهی آملوبلاستیک فیبروما با کیست گورلین (شکل ۳- الف و ب) و یک مورد نیز از همراهی با آدنوماتوئید ادنتوژنیک تومورنیزدیده شد.(شکل ۳- ج و د). در پیگیری موارد در دسترس تنها به یک مورد عود، در نوع آملوبلاستوماتوز کیست ادنتوژنیک کلسیفیه در ۴۰ ماه بعد از درمان برخورد کردیم که به شکل آملوبلاستوما بروز نموده بود.

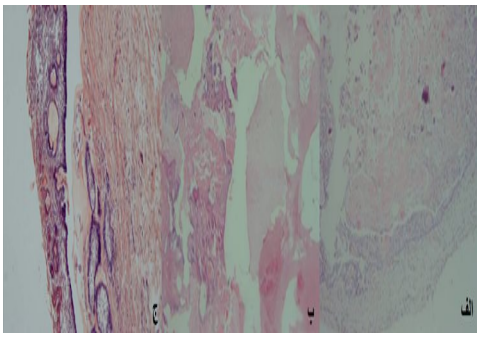

شکل۲ – نمای هیستوپاتولوژیکی کیست ادنتوژنیک کلسیفیه مرتبط با ادنتوم کمپلکس (الف و ب) وکیست ادنتوژنیک کلسیفیه با پرولیفراسیون شبه آملوبلاستومایی (ج)

[Downloaded from mail.jrds.ir on 2026-10-15]

[DOR: 20.1001.1.20084676.1390.8.3.4.7]

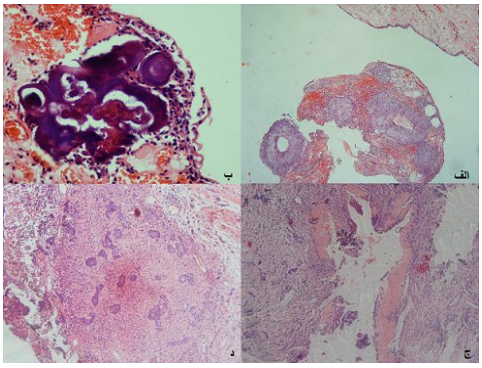

شکل۳ – نمای هیستوپاتولوژیکی همراهی آدنوماتوئید ادنتوژنیک توموربا کیست ادنتوژنیک کلسیفیه(الف و ب) و همراهی آن با آملوبلاستیک فیبروما (ج و د)

تمامی موارد تشخیص داده شده بعنوان کیست ادنتوژنیک کلسیفیه (۱۰۰٪)، از نوع کیستیک بودند و هیچ موردی نماهای توپر یا تومورال نداشت.۲۰ مورد نوع مرکزی و تنها یک مورد از نوع محیطی بود.(شکل ۴)

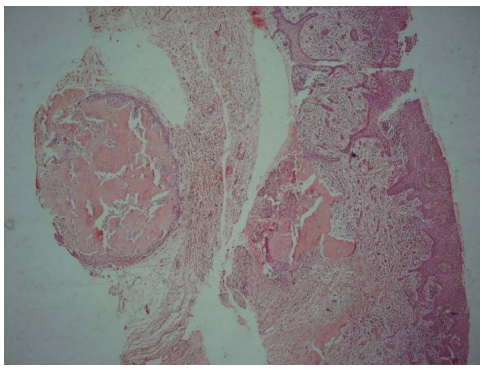

شکل۴ – نمای هیستوپاتولوژیکی کیست ادنتوژنیک کلسیفیه محیطی

بحث:

از سال ۱۹۶۲ که کیست ادنتوژنیک کلسیفیه برای اولین بار توسط گورلین گزارش شد، تناقضاتی راجع به انواع مختلف کیست گورلین که شباهتهای سلولی و هیستومورفولوژیک به هم دارند، دیده شد. در سال ۱۹۷۱، کیست ادنتوژنیک کلسیفیه بعنوان ضایعه کیستیک غیرنئوپلاستیک توصیف شد، اما در سال ۱۹۹۲، سازمان بهداشت جهانی این ضایعه را با تومورهای ادنتوژنیک طبقه بندی نمود[۱۷].در سال ۲۰۰۵ نیز به عنوان تومور ادنتوژنیک کلسیفیه کسیستیک نامیده شد.[۵] برخی محققین برای رفع این مشکل اقدام به بررسی نماهای بالینی و هیستوپاتولوژیکی این ضایعه نمودند.

Praetorius و همکاران، ۱۶ مورد از کیست ادنتوژنیک کلسیفیه را مطالعه کردند. بر پایه یافته های آنان، ضایعه به دو دسته کیست و نئوپلاسم تقسیم‌بندی شد. کیست به سه گونه پدید آمده بود: ۱) کیست ساده تک حجره‌ای با پرولیفراسیون دیواره‌ای بدون دنتینوئید یا با مقادیر کم آن، ۲) کیست تک حجره ای با ادنتوم کمپلکس یا کامپاند و ۳) کیست تک حجره‌ای با پرولیفراسیون لومینال و مورال شبه آملوبلاستومایی. انواع نئوپلاستیک شامل جزایر و طنابهایی از اپی تلیوم ادنتوژنیک شبه آملوبلاستومایی با مقادیر متفاوتی از سلول گوست بود.[۱۸]

Hong و همکاران، ۹۲ مورد از کیست گورلین را از لحاظ نماهای هیستوپاتولوژیکی مقایسه کردند و ضایعات مذکور را به دو دسته تقسیم کردند: ۷۹مورد (۸۵/۹٪) کیستیک و ۱۳ مورد (۱۴/۱٪) نئوپلاستیک. کیستها چهار نوع متفاوت داشتند:۱) غیر پرولیفراتیو (۳۵ مورد)، ۲) پرولیفراتیو (۱۷مورد) ، ۳) آملوبلاستوماتوز (۱۱ مورد) و ۴) کیست ادنتوژنیک کلسیفیه مرتبط با ادنتوما (۱۶ مورد). نئوپلاسمها را به سه نوع تقسیم کردند: ۱) آملوبلاستوما در کیست ادنتوژنیک کلسیفیه (۲ مورد) ، ۲) تومور اپی تلیالی ادنتوژنیک سلول گوست محیطی (۸ مورد) و ۳) تومور اپی‌تلیالی ادنتوژنیک سلول گوست (۳ مورد).[۱۰]

در مطالعه عشقیاروهمکاران دو نوع ازکیست گورلین دیده شد: نوع کیستیک (لومینال، اینترالومینال و هیبرید) و نوع توپر (تومورال)[۱۹] در مطالعه حاضر تمامی موارد گزارش شده از نوع کیستیک بودند اما ۸ مورد مرتبط با تومورهای ادنتوژنیک دیده شد.

Li و Yu معتقدند که اصطلاح کیست ادنتوژنیک کلسیفیه بایستی برای ضایعات تک کیستی همراه با یا بدون ادنتوم بکار رود و ضایعات مرتبط دیگر بعنوان تومور خوش خیم یا بدخیم بطور جداگانه نامگذاری شوند.[۲۰]

یک مورد از ۱۰ مورد کیست ادنتوژنیک کلسیفیه گزارش شده

[Downloaded from mail.jrds.ir on 2026-10-15]
[DOR: 20.1001.1.20084676.1390.8.3.4.7]

توسط Fregnani نیز پرولیفراسیون آملوبلاستوماتوز را در نسج همبندی نشان داده بود. [۲۱] در مطالعه حاضر نیز سه مورد مشابه یافت شد .

با سه مورد از همراهی ادنتوما با کیست ادنتوژنیک کلسیفیه نیز برخورد کردیم. اگر چه اکثر محققین معتقدند که تشکیل ادنتوما، ثانویه به تشکیل کیست گورلین است۱۸و۲۲ ولی مطالعاتی وجود دارد که مخالف آن را پیشنهاد می کند.[۱۰]

در مطالعه Buchner و همکاران ، نماهای بالینی و هیستومورفولوژیک ۱۷ مورد از کیست ادنتوژنیک کلسیفیه مرکزی را بررسی کردند. اطلاعات نشان داد که کیستهای ادنتوژنیک کلسیفیه معمولا در دهه دوم زندگی با شیوع مساوی بین فک بالا و پایین بروز می کند[۱۱] که مطابق با نتیجه مطالعه حاضر است.

همچنین Buchner نماهای بالینی، رادیوگرافیکی و هیستومورفولوژیکی ۲۱۵ مورد از کیست گورلین مرکزی گزارش شده در مقالات را بررسی نمود و دریافت که ۵۱/۶٪ موارد در فک بالا و ۴۸/۴٪ در فک پایین رخ داده بود. ۶۵٪ از ضایعات در ناحیه انسیزور- کانین فک بالا و پایین رخ داده بود. متوسط سن بیماران ۳۰/۳ سال بود. بالاترین شیوع در دهه های دوم (۴۰٪) و سوم (۱۸٪) بود[۱۴] که با مطالعه حاضر تنها از نظر دهه سنی درگیر مشابهت دارد .

طبق نظر Shamaskin و همکاران، نوع مرکزی این ضایعه شایعتر از نوع محیطی آن می‌باشد (نسبت ۳ به ۱) و معمولا در دهه دوم زندگی بروز می کند؛ در صورتیکه نوع محیطی آن بعد از ۵۰ سالگی پدید می آید [۲۳] Buchner و همکاران ، ۴۵ مورد از کیست گورلین محیطی را بررسی نمودند و دریافتند که اکثر این ضایعات در لثه یا مخاط آلوئول فک بالا و پایین قدامی تر از مولر اول بروز می کند. [۲۴] البته در مطالعه حاضر با یک مورد از کیست گورلین محیطی مواجه شدیم که در زنی۵۵ ساله و در خلف مندیبل پدید آمده بود.

Nagaoو همکاران ، در بررسی ۲۳ مورد از کیست ادنتوژنیک کلسیفیه در مقالات ژاپنی، درگیری مردان و زنان را یکسان اعلام نمودند. متوسط سن بیماران ۲۱ سال بود. ضایعات در ماگزیلا ۳ برابر بیشتر از مندیبل رخ داده بود.[۲۵]عشقیار و همکاران، درگیری مردان را بیش از زنان، مندیبل را بیش از ماگزیلا و دهه پنجم زندگی را شایعترین دهه درگیری یافتند [۱۹] که با نتایج مطالعه حاضر از نظر محل درگیری و جنسیت بیماران مبتلا همخوانی دارد. ۱۶ مورد از ۲۱ مورد کیست گورلین نوع کیستیک مورد بررسی توسط Li و همکاران در دهه دوم زندگی دیده شد که فک بالا (۶۹٪) بیشتر از فک پایین درگیر شده بود. ۴ مورد از نوع تومورال این ضایعه در مندیبل دیده شد.[۲۰]

در مطالعه حاضر، کیستهای ادنتوژنیک کلسیفیه در مردان (۶۷/۶٪)، در مندیبل (۵۱/۵٪) و در نواحی خلفی (۶۵/۶٪) بطور شایعتری رخ داده بودند. اکثر ضایعات در دهه دوم زندگی پدید آمده بودند.

کیستهای ادنتوژنیک کلسیفیه با جراحی محافظه کارانه درمان می شوند و عود آنها بی نهایت ناشایع است. [۷،۸،۱۲] نظراتی راجع به تاثیر پرولیفراسیون آملوبلاستوماتوز بر پروگنوز کیست ادنتوژنیک کلسیفیه وجود دارد. به هر حال هنوز شاهد مشخصی مبنی بر پروگنوز ضعیفتر چنین مواردی وجود ندارد. [۸،۱۲] البته در مطالعه حاضر به یک مورد عود در ۴۰ ماه بعد از درمان کیست ادنتوژنیک کلسیفیه با پرولیفراسیون آملوبلاستومایی، مواجه شدیم که حاکی از تاثیر چنین پرولیفراسیونی بر پروگنوز ضایعه مذکور دارد. حضور نشانگرهای P53 و PCNA توسط ثقفی و همکاران (۲۰۱۰)گزارش شدکه در انواع نئوپلاستیک توپر ضایعه به طور مشخصی بیش از انواع کیستیک و ساده نشان داده شده است.[۲۶] در مجموع پیشنهاد می‌شود با توجه به نماهای هیستوپاتولوژیک متفاوت و رفتار بالینی متغیر کیست ادنتوژنیک کلسیفیه، مطالعات گسترده ترو بررسی‌های ایمونوهیستوشیمیایی و هیستومورفولوژیکی برای درک بهتر طبیعت بیولوژیک این ضایعه انجام شود.

[Downloaded from mail.jrds.ir on 2026-10-15]

[DOR: 20.1001.1.20084676.1390.8.3.4.7]

References:

1. Gorlin RJ, Pindborg JJ, Clausen FP, Vickers RA. The Calcifying Odontogenic Cyst – A Possible Analogue Of The Cutaneous Calcifying Epithelioma Of Malherbe: An Analysis Of fifteen Cases .Oral Surg Oral Med Oral Pathol. 1962 Oct;15:1235-43.

2. Basile JR, Klene C, Lin YL. Calcifying Odontogenic Cyst With Odontogenic Keratocyst: A Case Report And Review of The Literature. Oral Surg Oral Med Oral Pathol Oral Radiol Endod. 2010 Apr;109(4):e40-5.

3. Pindborg JJ, Kramer IRH, Torloni H, Editors. Histological Typing of Odontogenic Tumors, Jaw Cysts, And Allied Lesions. Genera: World Health Organization; 1971.

4. Kramer IRH, Pindborg JJ, Shear M. World Health Organization: Histological Typing of Odontogenic Tumours, 2nd ed. Berlin: Springer-Verlag; 1992: 7–9, 20–21, 66–68.

5. Philipsen HP. Odontogenic Tumor. In: Barnes L, Eveson JW, Reichart S, Sidransky D, Editors. World health Organization Classification Of Tumors: Pathology And Genetic Of Head And Neck Tumors.3 rd ed. lyon: IARC; 2005: 283-322.

6. Neville BW, Damm DD, Allen CM, Bouquot JE. Oral And Maxillofacial Pathology. 3rd ed. St. Louis: Saunders Company; 2009:695-7.

7. Yoshida M, Kumamoto H, Ooya K, Mayanagi H. Histopathological And Immunohistochemical Analysis Of Calcifying Odontogenic Cysts. J Oral Pathol Med. 2001 Nov; 30(10):582-8.

8. Johnson A 3rd, Fletcher M, Gold L, Chen SY. Calcifying Odontogenic Cyst: A clinicopathologic Study of 57 Cases With Immunohistochemical Evaluation For Cytokeratin. J Oral Maxillofac Surg. 1997 Jul;55(7):679-83.

9. Pereira CM, Carneiro DS, Pofahl HBC, Gasparetto PF, Junior AFS. Calcifying Cystic Odontogenic Tumor Radiographically Mimicking A Lateral Periodontal Ccyst: Clinical Case Report.J Health Sci Inst. 2010;28(4):315-7.

10. Hong SP, Ellis GL, Hartman KS. Calcifying Odontogenic Cyst. A Review Of Ninety-Two Cases With Reevaluation Of Their Nature As Cysts Or Neoplasms, The Nature Of Ghost Cells, And Subclassification. Oral Surg Oral Med Oral Pathol .1991 Jul; 72(1):56-64.

11. Buchner A, Merrell PW, Carpenter WM, Leider AS. Central (Intraosseous) Calcifying Odontogenic Cyst. Int J Oral Maxillofac Surg. 1990 Oct; 19(5):260-2.

12. Buchner A. The Central (intraosseous) Calcifying Odontogenic Cyst: An Analysis Of 215 Cases. J Oral Maxillofac Surg .1991 Apr; 49(4):330-9.

13. Freedman PD, Lumerman H, Gee JK. Calcifying Odontogenic Cyst: A Review And analysis Of 70 Cases. Oral Surg Oral Med Oral Pathol. 1975 Jul;40(1):93-106.

14. Mosqueda-Taylor A, Ledesma-Montes C, Caballero-Sandoval S, Portilla-Robertson J, Ruíz-Godoy Rivera LM, Meneses-García A. Odontogenic Tumors In Mexico: A Collaborative Retrospective Study of 349 Cases. Oral Surg Oral Med Oral Pathol Oral Radiol Endod. 1997 Dec;84(6):672-5.

15. Saku T, Okabe H, Shimokawa H. Immunohistochemical Demonstration Of Enamel Proteins in Odontogenic Tumors. J Oral Pathol Med .1992 Mar; 21(3): 113–9.

16. Gunham O, Celasun B, Can C, Finci R. The Nature of Ghost Cells in Calcifying Odontogenic Cyst: an Immunohistochemical Study. Ann Dent .1993 summer; 52(1): 30–3.

17. Toida M. So-called Calcifying Odontogenic Cyst: Review And Discussion On The Terminology And Classification. J Oral Pathol Med .1998 Feb; 27(2):49-52.

18. Praetorius F, Hjorting-Hansen E, Gorlin RJ, Vickers RA. Calcifying Odontogenic Cyst. Range, Variations And Neoplastic Potential. Acta Odontol Scand .1981; 39(4):227-40.

19. Eshghyar N, Jalayer-Nadery N, Ashery R. Calcifying Odontogenic Cyst: An Analysis Of Thirty-Six Cases. Acta Medica Iranica. 2006; 44(1): 59-62.

[Downloaded from mail.jrds.ir on 2026-10-15]

[DOR: 20.1001.1.20084676.1390.8.3.4.7]

20. Li TJ, Yu SF. Clinicopathologic Spectrum Of the So-Called Ccalcifying Odontogenic Cysts: A Study of 21 Intraosseous Cases with Reconsideration of the Terminology And Classification. Am J Surg Pathol. 2003 Mar; 27(3):372-384.

21. Fregnani ER, Pires FR, Quezada RD, Shih IeM, Vargas PA, de Almeida OP. Calcifying Odontogenic cyst: Clinicopathological Features And Immunohistochemical Profile of 10 Cases.J Oral Pathol Med. 2003 Mar;32(3):163-70.

22. Lukinmaa PL, Leppäniemi A, Hietanen J, Allemanni G, Zardi L. Features of Odontogenesis And Expression of Cytokeratins And Tenascin-C in three Cases of Extra-Oosseous And Intra-Osseous Calcifying Oodontogenic Cysts. J Oral Pathol Med. 1997 Jul; 26(6): 265–72.

23. Shamaskin RG, Svirsky JA, Kaugars GE. Intraosseous And Extraosseous Calcifying Odontogenic Cyst (Gorlin cyst). J Oral Maxillofac Surg .1989 Jun; 47(6): 562- 565.

24. Buchner A, Merrell PW, Hansen LS, Leider AS. Peripheral (Extraosseous) Calcifying Odontogenic Cyst. A review of Forty-Five Cases. Oral Surg Oral Med Oral Pathol .1991 Jul; 72(1):65-70.

25. Nagao T, Nakajima T, Fukushima M, Ishiki T. Calcifying Odontogenic Cyst: A Survey of 23 Cases In The Japanese Literature. J Maxillofac Surg .1983 Aug; 11(4):174-179.

26. Saghafi S, Zare-Mahmoodabadi R, Salehinejad J, Kadeh H, Afzal-Aghaee M. Immunohistochemical Analysis Of p53 And PCNA Expression In Calcifying Odontogenic Cyst. J Oral Sci. 2010 Dec;52(4):609-13.

[Downloaded from mail.jrds.ir on 2026-10-15]

[DOR: 20.1001.1.20084676.1390.8.3.4.7]