بررسی رادیو گرافیک موقعیت و شکل سوراخ چانه‌ای در جمعیت انتخاب شده ایرانی

دکتر مهدی نیکنامی[1#] دکتر فرزاد اسماعیلی[1] دکتر مرتضی قوجازاده[2] دکتراصغر ناظر [3]

۱- استادیار بخش رادیولوژی دهان، فک و صورت دانشکده دندانپزشکی تبریز
۲- استادیار فیزیولوژی دانشکده پزشکی تبریز
۳- دندانپزشک

خلاصه:

سابقه و هدف: سوراخ چانه‌ای یکی از ساختمان‌های آناتومیک طبیعی فک پایین می‌باشد که به صورت دو طرفه قرار گرفته است. جایگاه رادیولوژیک این لندمارک در نژادهای مختلف مورد بررسی قرار گرفته است ولی تا کنون بررسی دقیقی در جمعیت ایرانی صورت نگرفته است. هدف این مطالعه بررسی رادیوگرافیک این ساختمان در یک جمعیت انتخاب شده ایرانی است.

مواد و روش‌ها: در این مطالعه توصیفی- تحلیلی از ۱۹۰ مورد از رادیوگرافی پانورامیک بیمارانی که برای سایر مقاصد تشخیصی به بخش رادیولوژی دانشکده دندانپزشکی تبریز مراجعه کرده بودند استفاده شد. رادیوگرافی‌های به دست آمده توسط دو نفر متخصص رادیولوژی فک و صورت جهت تعیین موقعیت و شکل سوراخ چانه‌ای مورد ارزیابی قرار گرفت. سپس داده‌های به دست آمده از مطالعه با استفاده از نرم افزار آماری SPSS-16 و آزمون Paired T-test مورد تجزیه و تحلیل آماری قرار گرفت.

یافته‌ها:

از ۱۹۰ رادیوگرافی مورد مطالعه ۸۳ مورد مربوط به جنس مونث و ۱۰۷ مورد مربوط به جنس مذکر با میانگین سنی ۳/۹۴±۴۳/۵ سال بود. شایعترین محل سوراخ‌های چانه‌ای در هر دو طرف بین دندان‌های ۴ و ۵ بود. شایع‌ترین شکل سوراخ چانه‌ای در هر سمت شکل گرد بودو در ۸۳/۶ درصد موارد نیز سوراخ‌ها قرینه بودند.

نتیجه‌گیری: شایعترین محل سوراخ چانه‌ای بین دندان‌های چهارم و پنجم مندیبولار و شایعترین شکل سوراخ نیز گرد بود.

کلید واژه ها: سوراخ چانه ای، مندیبل، رادیوگرافی پانورامیک

وصول مقاله: ۹۰/۲/۲۹ **اصلاح نهایی:**۹۰/۴/۱۸ **پذیرش مقاله:**۹۰/۵/۲۲

مقدمه:

سوراخ چانه‌ای یکی از شاخص‌های آناتومیک طبیعی فک پایین می باشد که به صورت دو طرفه قرارگرفته است و عصب چانه‌ای که شاخه‌ای از عصب اینفراآلوئولار می‌باشد، از آن خارج می‌شود. [1] انجام بی حسی عصب چانه‌ای در جراحی‌های مختلف دندانی- فکی مورد نیاز می‌باشد. همچنین شناخت دقیق محل این عصب در بازسازی‌های پروتزهای دندانی- فکی مورد احتیاج است. با توجه به اینکه این شاخص آناتومیک در نژادهای مختلف دارای جایگاه‌های متفاوت نسبت به دندان‌های مجاور می‌باشد لازم است که جایگاه دقیق آن قبل از مداخلات جراحی یا پروتزی شناخته شود. [2]

در سال ۲۰۱۱ Kqiku و همکاران در مطالعه محل آناتومیک سوراخ چانه ای توسط برش جراحی به این نتیجه رسیدند که موقعیت معمول این سوراخ در بین دندان اول و دوم پره مولر

نویسنده مسئول مکاتبات: دکتر مهدی نیکنامی، استادیار بخش رادیولوژی دهان، فک و صورت دانشکده دندانپزشکی تبریز - تبریز، انتهای خیابان گلگشت، دانشکده دندانپزشکی تبریز،
تلفن: ۰۴۱۱-۳۳۵۵۹۶۶، Email:niknami81@yahoo.com

[Downloaded from mail.jrds.ir on 2026-10-16]

مندیبل می‌باشد. [۳]

در سال ۲۰۰۹ Haghanifar و همکاران در مطالعه بر روی موقعیت سوراخ چانه ای در جمعیت ایرانی دریافتند که در ۴۷/۲ درصد از افراد، موقعیت سوراخ در بین دندان اول و دوم پره مولر مندیبل و در ۴۶ درصد در محاذات دندان پره مولار دوم می‌باشد. [۴]

GUO و همکارانش در سال ۲۰۰۹ بررسی موقعیت سوراخ چانه ای در جمعیت چینی بر اساس شاخص‌های آناتومیک بافت نرم و سخت به این نتیجه رسیدند که در ۷۳/۸ درصد، سوراخ چانه ای در زیر دندان پره مولار دوم قرار دارد. [۵]

در سال ۲۰۰۷ Yesilyurt و همکاران در مطالعه خود با عنوان تفاوت های ناحیه‌ای در موقعیت سوراخ چانه ای در جمعیت ترکیه به این نتیجه رسیدند که جایگاه معمول آن در راستای محور طولی دندان پره مولار دوم قرار دارد. [۶]

Fabianدر مطالعه خود با عنوان جایگاه و شکل سوراخ چانه ای در مندیبل خشک جمعیت تانزانیایی به این نتیجه رسید که در ۴۵ درصد موارد سوراخ چانه ای دقیقا در زیر آپکس پره مولر دوم، در ۱۲درصد موارد بین پره مولر اول و دوم، ۳۵ درصد موارد بین مولر اول و پره مولر دوم و در ۸ درصد باقیمانده زیر مولر اول واقع شده است و در بررسی شکل در۴۶ درصد موارد گرد و ۵۴ درصد بقیه به شکل بیضی می‌باشد. [۷]

در سال ۲۰۰۷ الخطیب و همکارانش در مطالعه خود در مورد محل سوراخ چانه ای در نژاد اردنی به این نتیجه رسیدند که در بیشتر موارد محل سوراخ بین محور طولی پره مولر اول و دوم مندیبل می باشد و در ۱۴درصد موارد از نظر قدامی- خلفی تقارن دو طرفه وجود ندارد. [۸]

در سال ۲۰۰۶ مطالعه دیگری در مورد محل شایع سوراخ چانه ای در جمعیت ترکیه توسط Gungor K و همکارانش انجام شد و به این نتیجه رسیدند که این شاخص در ۷۱/۵ درصد موارد بین پره مولر اول و دوم می باشد و در ۹۰/۴ درصد موارد قرینگی دوطرفه وجود دارد. [۹]

در سال ۲۰۰۶ مطالعه‌ای توسط Kim IS و همکارانش در مورد مکان سوراخ چانه‌ای در جمعیت کره‌ای ۱۲ تا ۶۹ ساله انجام شد و نتیجه این‌گونه بود که در ۶۴/۳ درصد موارد سوراخ چانه‌ای زیر پره مولر دوم بود و در ۲۶/۸ درصد موارد بین پره مولر اول و دوم و در ۸/۹ درصد باقیمانده زیر پره مولر اول بود.[۱۰] در سال ۲۰۰۶ مطالعه‌ای توسط Apinhasmit و همکارانش در مورد محل سوراخ چانه‌ای با توجه به جنس در جمعیت تایلندی انجام شد و نتیجه به قرار زیر بود:

میانگین فاصله از بوردر خلفی راموس ۸۵/ ۶۸میلی‌متر، میانگین فاصله از سمفیز چانه‌ای ۲۸/۸۳ میلی‌متر، میانگین فاصله از بردر تحتانی مندیبل ۱۴/۸۸ میلی‌متر، میانگین فاصله از کاسپ باکال پر مولر دوم ۲۴/۴۷ میلی‌متر بود. [۱۱]

در سال ۲۰۰۵ مطالعه‌ای توسط Igbigbi و همکارانش انجام شد. موضوع این مطالعه بررسی محل سوراخ چانه ای در جمعیت مالایی بود و نتایج نشان داد که شکل آن بیشتر بیضی و معمولا قرینه می باشد. جایگاه آن بیشتر در محاذات پره مولر دوم مندیبل است و جایگاه عمودی آن نیز پایین‌تر از خط میانی بین کرست آلوئولار و بوردر تحتانی مندیبل می‌باشد.[۱۲]

همانطور که مشاهده می‌شود در مطالعات مختلف جایگاه رادیولوژیک این شاخص در نژادها و جمعیت‌های مختلف مورد بررسی قرار گرفته است ولی در مطالعات در جمعیت ایرانی نتایج محدود و متناقضی داشته است. با توجه به این واقعیت، برآن شدیم تا جایگاه رادیوگرافیک این ساختمان آناتومیک را در گروهی از جمعیت ایرانی مراجعه کننده به دانشکده دندانپزشکی تبریز در یک بازه زمانی سه ماهه مورد مطالعه قرار دهیم.

مواد و روش‌ها:

در این مطالعه توصیفی- تحلیلی از ۱۹۰ رادیوگرافی پانورامیک بیمارانی که برای سایر مقاصد تشخیصی نیاز به انجام رادیوگرافی داشتند و در یک بازه زمانی ۳ ماهه به بخش رادیولوژی دانشکده دندانپزشکی تبریز مراجعه کرده بودند

[Downloaded from mail.jrds.ir on 2026-10-16]

استفاده شد. نمونه‌های مورد مطالعه رادیوگرافی افرادی بود که دندان‌های پره مولار و مولر اول آنها به صورت کامل رویش یافته، و این دندانها دارای ضایعه پالپی و لقی نبودند. همچنین بیماران سابقه ترومای فکی، جراحی فک و یا درمان ارتودنسی نداشتند. رادیوگرافی‌هایی که دارای کیفیت تصویری مناسب نبودند یا حایز شرایط فوق نبودند و یا سوراخ چانه ای در دو طرف به طور کامل قابل تشخیص نبود از مطالعه شدند.

تمام رادیوگرافی‌های پانورامیک توسط تکنسین مجرب و با دستگاه پانورامیک (Planmeca, Promax, Finland) با فیلتراسیون کلی ۲/۵ میلی متر آلومینیوم و تنظیمات ۷۴-۶۴ Kvpو ۲۵۶-۱۶۰ mAs که بستگی به جنس و جثه بیمار داشت و طبق پارامترهای استاندارد دستگاه بود، انجام گردید. فیلم مورد استفاده از نوع آنالوگ معمولی (Agfa, CP-G Plus, Belgium)همراه با صفحات تشدید کننده رگولار (Kodak, Regular Lanex, England)بود. ظهور و ثبوت فیلم ها توسط پروسسور اتوماتیک (Velopex, XTender, England)در دمای ۲۸ درجه صورت گرفت.

با در نظر گرفتن خطای نوع اول ۰/۰۵ و دقت ۰/۰۰۵ و P =۰/۰۵ تعداد۳۸۰ نمونه ارزیابی گردید که با توجه به دو طرفه بودن سوراخ چانه‌ای،۱۹۰ رادیوگرافی پانورامیک مورد ارزیابی قرار گرفت.

رادیوگرافی‌های به دست آمده به طور جداگانه توسط دو نفر متخصص رادیولوژی فک و صورت به صورت زیر مورد ارزیابی قرار گرفت:

* تعیین موقعیت سوراخ چانه ای نسبت به محور طولی دندان‌های فک پایین در دو سمت

** تعیین موقعیت سوراخ چانه‌ای نسبت به لبه خلفی راموس و میدلاین مندیبل.

*** تعیین موقعیت عمودی سوراخ چانه ای نسبت به لبه تحتانی مندیبل و کرست آلوئولار .(شکل۱)

تعیین قرینگی سوراخ چانه‌ای در دو سمت.

تعیین شکل سوراخ چانه‌ای در دو سمت

شکل۱- متغیرهای مورد بررسی سوراخ چانه ای بر روی رادیوگرافی پانورامیک.

سپس داده‌های به دست آمده از مطالعه با استفاده از نرم افزار آماری SPSS-16 و آزمون‌های Paired T-test مورد تجزیه و تحلیل آماری قرار گرفت. در این مطالعه مقدار P کمتر از ۰/۰۵ از لحاظ آماری معنی‌دار تلقی گردید.

یافته‌ها:

داده‌های به دست آمده از بررسی ۱۹۰ رادیوگرافی پانورامیک با استفاده از نرم افزار آماری SPSS-16 در این مطالعه مورد تجزیه و تحلیل قرار گرفت. میانگین سنی افراد مورد مطالعه ۴۳/۵±۳/۹۴ سال بود. همچنین رادیوگرافی‌های مورد استفاده در ۸۳ مورد مربوط به زنان و ۱۰۷ مورد مربوط به مردان بود. نتایج حاصل از بررسی موقعیت سوراخ چانه‌ای در دو سمت به شرح زیر به دست آمد:

- **سمت راست:**

سوراخ چانه‌ای راست نسبت به خط میانی فک دارای حداقل ۲۵ و حداکثر ۴۶ میلی متر فاصله بود. بیشترین شیوع فاصله ۳۵ میلی متر بود. میانگین این فاصله در افراد تحت مطالعه ۳۶/۴۲±۴/۳۵ میلی متر بدست آمد. فاصله سوراخ چانه‌ای نسبت به لبه خلفی راموس از ۶۸ میلی متر تا ۹۰ میلی‌متر متغیر بود و میانگین آن ۷۷/۰۲±۴/۹۷ میلی‌متر بود. شایعترین فاصله نیز ۷۵ میلی متر مشاهده شد. فاصله سوراخ سمت راست نسبت به لبه تحتانی مندیبل دارای میانگینی معادل ۱۶/۲۲±۱/۹۳ میلی‌متر بود. شایعترین فاصله سوراخ سمت

[Downloaded from mail.jrds.ir on 2026-10-16]

راست نسبت به بردر تحتانی مندیبل ۱۵ میلی‌متر بود. حداقل و حداکثر این فاصله نیز ۱۳و۲۲ میلی‌متر بدست آمد. در خصوص فاصله سوراخ راست نسبت به کرست آلوئولار بررسی ما نشان داد که این فاصله حداقل ۱۲ میلی‌متر و حداکثر ۳۲ میلی‌متر بود. میانگین این فاصله ۳/۰۵±۲۲/۵۸ میلی‌متر بدست آمد. شایعترین فاصله نیز ۲۲ میلی‌متر بود (جدول ۱).

جدول ۱- شاخص های فاصله سوراخ چانه ای سمت راست

شاخص	میانگین±انحراف معیار	حداقل	حداکثر
فاصله از میدلاین	۳۶/۴۲ ±۴/۳۵	۲۵	۴۶
فاصله از لبه خلفی راموس	۷۷/۰۲ ±۴/۹۷	۶۸	۹۰
فاصله از لبه تحتانی مندیبل	۱۶/۲۲ ±۱/۹۳	۱۳	۲۲
فاصله ازکرست آلوئولار	۲۲/۵۸ ±۳/۰۵	۱۲	۳۲

سوراخ راست در ۷۴/۲۱ درصد موارد گرد، ۱۲/۱۱ درصد بیضی ودر ۱۳/۶۸ درصد موارد بدون شکل خاص هندسی بود. همچنین بررسی‌ها نشان داد که سوراخ سمت راست در ۸/۴۲ درصد در آپکس دندان ۴، در ۵۴/۲۱ درصد بین دندان ۴و۵، در ۳۲/۱۱ درصد در آپکس دندان ۵ و در ۵/۲۶ درصد دیستال تر از ۵ دندان قرار داشت (نمودار۱).

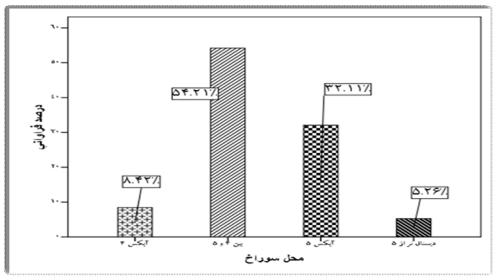

نمودار ۱- محل سوراخ چانه‌ای سمت راست نسبت به محور طولی دندان.

- **سمت چپ:**

بررسی‌ها در مورد موقعیت سوراخ سمت چپ نسبت به خط میانی فک نشان داد که این فاصله حداقل ۲۶ وحداکثر ۴۵ میلی‌متر بود. شایعترین فاصله ۴۰ میلی‌متر و میانگین آن ۳/۹۳±۳۶/۸۵ میلی‌متر بدست آمد. فاصله سوراخ چانه‌ای سمت چپ نسبت به لبه خلفی راموس حداقل ۶۸ و حداکثر ۹۰ میلی‌متر بدست آمد. شایعترین فاصله در این مورد حداقل ۷۵ میلی متر بدست آمد و میانگین آن ۵/۲۷±۷۶/۶۹ میلی متر بود. فاصله سوراخ چپ نسبت به لبه تحتانی مندیبل حداقل ۱۲ و حداکثر ۲۵ میلی‌متر بدست آمد. میانگین این فاصله ۲/۰۳±۱۶/۱۱ میلی متر بود و شایعترین فاصله به دست آمده برابر با ۱۵ میلی‌متر بود. حداقل فاصله سوراخ سمت چپ نسبت به کرست آلوئولار ۱۵ میلی‌متر و حداکثر ۳۰ میلی‌متر به دست آمد. شایعترین فاصله ۲۳ میلی متر بود و میانگین آن ۲/۴۲±۲۲/۱۱ میلی متر به دست آمد (جدول ۲).

جدول ۲- شاخص‌های فاصله سوراخ چانه‌ای سمت چپ.

شاخص	میانگین± انحراف معیار	حداقل	حداکثر
فاصله از میدلاین	۳۶/۸۵ ±۳/۹۳	۲۶	۴۵
فاصله از لبه خلفی راموس	۷۶/۶۹ ±۵/۲۷	۶۸	۹۰
فاصله از لبه تحتانی مندیبل	۱۶/۱۱ ±۲/۰۳	۱۲	۲۵
فاصله ازکرست آلوئولار	۲۲/۱۱ ±۲/۴۲	۱۵	۳۰

از نظر شکل سوراخ، در ۶۸/۹۵ درصد موارد سوراخ چپ گرد بود در حالی که ۱۳/۶۸ درصد بیضی و ۱۷/۳۷ درصد نیز شکل خاص هندسی نداشت.

سوراخ چپ در ۱/۵۸ درصد در آپکس دندان ۴، در ۶۸/۹۵ درصد بین دندان ۴و۵، ۲۵/۷۹ درصد در آپکس دندان ۵ و در ۳/۶۸ درصد موارد دیستال تر از دندان ۵ قرار داشت (نمودار۲).

[Downloaded from mail.jrds.ir on 2026-10-16]

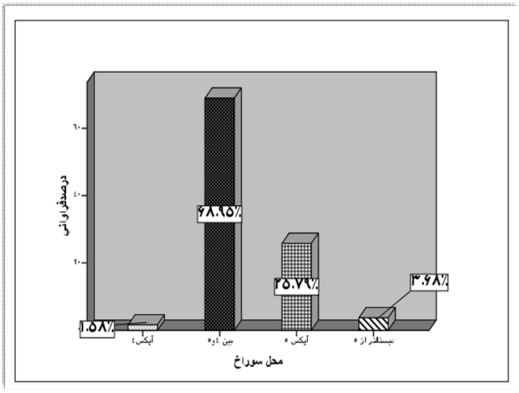

نمودار ۲- محل سوراخ چانه‌ای سمت چپ نسبت به محور طولی دندان.

ضریب توافق بین دو مشاهده‌گر در مورد فاصله سوراخ چانه‌ای نسبت به میدلاین برابر ۰/۹۵۳، نسبت به لبه خلفی راموس برابر ۰/۹۰۸، نسبت به لبه تحتانی برابر ۰/۹۴۲ و نسبت به کرست آلوئولار برابر با ۰/۹۲۳ به دست آمد که در تمام موارد نشانگر توافق عالی دو مشاهده‌گر بود.

از نظر قرینگی سوراخها نیز در ۸۳/۶۸ درصد موارد قرینگی مشاهده شد در حالی که در ۱۶/۳۲ سوراخ‌ها قرینه نبودند (نمودار ۳).

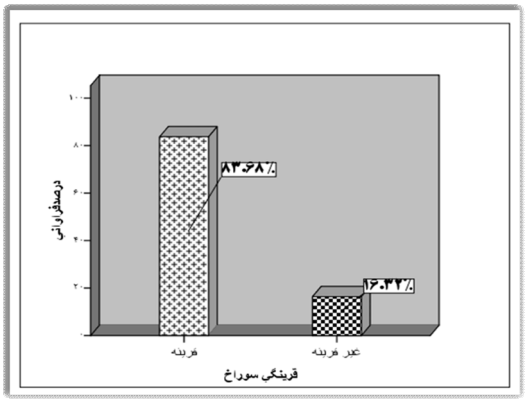

نمودار ۳- درصد فراوانی قرینگی سوراخ های چانه ای راست و چپ.

بحث:

در سال ۲۰۱۱ Kqiku و همکاران در مطالعه محل آناتومیک سوراخ چانه‌ای توسط برش جراحی بر روی ۴۰۰ نیمه مندیبل به دست آمده از اجساد به این نتیجه رسیدند که موقعیت معمول سوراخ چانه‌ای در بین دندان اول و دوم پرمولار مندیبل می باشد [۳] که با نتایج به دست آمده در مطالعه ما در توافق می‌باشد .

در مطالعه Haghanifar در سال ۲۰۰۹ بر روی موقعیت سوراخ چانه‌ای در جمعیت ایرانی گزارش گردید که در ۴۷/۲ درصد از افراد موقعیت سوراخ در بین دندان اول و دوم پرمولار مندیبل و در ۴۶ درصد در محاذات دندان پره مولار دوم می‌باشد [۴] که به صورت نسبی تایید کننده نتایج مطالعه حاضر می‌باشد ولی با توجه به این که در مطالعه ما سایر محل‌های محتمل سوراخ چانه‌ای نیز مورد بررسی قرار گرفته است، نتایج تا حدودی متفاوت است. همچنین در این مطالعه میزان تقارن سوراخ‌های چانه‌ای دو طرف ۸۵/۷ درصد گزارش شده است که با مطالعه حاضر در توافق است که می‌تواند به علت استفاده از جمعیت ایرانی در هر دو مطالعه باشد.

در سال ۲۰۰۹ JUO و همکارانش در بررسی موقعیت سوراخ چانه ای در جمعیت چینی بر اساس لندمارک های بافت نرم و سخت به این نتیجه رسیدند که در ۷۳/۸ درصد، سوراخ چانه‌ای در زیر دندان پره مولار دوم قرار دارد. [۵] همانطور که مشاهده می‌شود نتایج این مطالعه تا اندازه زیادی با مطالعه ما متفاوت می‌باشد.

در سال ۲۰۰۶ مطالعه‌ای توسط Apinhasmit و همکارانش در مورد محل سوراخ چانه‌ای با توجه به جنس در جمعیت تایلندی انجام شد و نتیجه به قرار زیر بود:

میانگین فاصله از بردر خلفی راموس : ۶۸/۸۵ میلی متر، میانگین فاصله از سمفیز چانه‌ای : ۲۸/۸۳ میلی‌متر ، میانگین فاصله از بردر تحتانی مندیبل : ۱۴/۸۸ میلی‌متر ، میانگین فاصله از کاسپ باکال پر مولر دوم: ۲۴/۴۷ میلی‌متر .[۱۱]

در مقایسه نتایج این مطالعه با مطالعه حاضر همانطور که مشخص است در تمام موارد در مطالعه ما اعداد بزرگ تری به دست آمده است که می‌توان این نتایج را به علت بزرگنمایی

[Downloaded from mail.jrds.ir on 2026-10-16]

متفاوت در بین دستگاه‌های مورد استفاده دو مطالعه جهت تهیه رادیوگرافی‌های پانورامیک دانست. همچنین مساله تفاوت نژادی نیزمی تواند تاثیرگذار باشد.

از نظر شکل سوراخ، شایعترین شکل در مطالعه ما شکل گرد بود در حالی که در مطالعه بر روی نژاد تانزانیایی و مالایی مشخص شد که در این نژادها شکل بیضی شایعترین شکل است. [۷،۱۲]

از نظر قرینگی، در بیشتر موارد سوراخ‌های چانه‌ای در مطالعه ما قرینه بودند (۸۳/۶۸٪). مطالعه در نژاد اردنی نشان از قرینگی سوراخ ها در ۸۶٪ موارد دارد. [۸] در جمعیت ترکیه‌ای نیز ۹۰/۴٪ موارد قرینگی دو طرفه دیده می‌شود و این نتیجه در مورد نژاد مالایی نیز صادق است. [۹،۱۲]

از نظر محل سوراخ نسبت به محور طولی دندان، در هر دو طرف شایعترین محل، بین دندان۴و۵ بود. این یافته در جمعیت ترکیه در راستای محور طولی پره مولار دوم گزارش شده است.[۶] در جمعیت تانزانیایی نیز شایعترین محل، زیرآپکس پره مولار دوم گزارش شده است. [۷] در نژاد اردنی این محل بیشتر بین محور طولی پره مولار اول ودوم گزارش شده است.[۸] اما در جمعیت کره‌ای در ۶۴/۳٪ موارد زیر پره مولر دوم گزارش شده است [۱۰] که مشابه نتیجه بدست آمده مطالعه بر روی جمعیت مالایی است. [۱۲]

در مجموع می‌توان گفت که اختلاف‌های مشخصی در مورد برخی متغیرها از جمله شکل سوراخ بین مطالعه ما و مطالعات دیگر وجود دارد. از نظر محل سوراخ نیز این اختلاف‌ها قابل توجه است. مهمترین توجیه برای این اختلاف‌ها مسئله تفاوت نژاد است. لذا توجه به اختلاف نژادی و به دنبال آن اختلاف موقعیت سوراخ چانه‌ای در اقوام ایرانی و بومی این منطقه در انجام اعمال دندانپزشکی مفید خواهد بود.

در پایان انجام مطالعات با حجم نمونه بیشتر و در بین قومیت‌های مختلف ایرانی جهت ترسیم نمای کلی در مورد آناتومی سوراخ چانه‌ای در بین ایرانیان پیشنهاد می‌گردد. همچنین استفاده از روشهای تصویربرداری پیشرفته مانند CTو CBCT جهت بررسی دقیق‌تر این لندمارک مفیدتر خواهد بود.

نتیجه‌گیری:

اختلاف مشخصی در مورد برخی متغیرها از جمله شکل سوراخ چانه‌ای بین این مطالعه و مطالعات دیگر وجود دارد. از نظر محل سوراخ چانه‌ای نیز این اختلاف‌ها قابل توجه است. در مطالعه ما شایعترین محل سوراخ چانه‌ای بین دندان‌های چهارم و پنجم مندیبلار و شایعترین شکل سوراخ نیز گرد بود.

[Downloaded from mail.jrds.ir on 2026-10-16]

References:

1- Williams PL , Warwick R. Gray's Anatomy. 36th ed.,Edinburg: Churchill Livingston; 1980. p: 217-22.

2- Coryell P. Langman's Medical Emberiolog.9th ed., London: William and Willkines; 2004. Chap 16: 317-321.

3- Kqiku L, Sivic E, Weiglein A, Städtler P. Position of the Mental Foramen: An Anatomical Study. Wien Med Wochenschr. 2011 May; 161(9-10):272-3.

4- Haghanifar S, Rokouei M. Radiographic Evaluation of the Mental Foramen in a Selected Iranian Population. Indian J Dent Res. 2009 Apr-Jun; 20(2):150-2.

5- Guo JL, Su L, Zhao JL, Yang L, Lv DL, Li YQ, Cheng FB. Location of Mental Foramen Based on Soft- and Hard-Tissue Landmarks in a Chinese Population. J Craniofac Surg. 2009 Nov;20(6):2235-7.

6- Yeşilyurt H, Aydinlioglu A, Kavakli A, Ekinci N, Eroglu C, Hacialiogullari M, et al. Local Differences in the Position of the Mental Foramen. Folia Morphol (Warsz). 2008 Feb; 67(1):32-5

7- Fabian FM. Position, Shape and Direction of Opening of the Mental Foramen In Dry Mandibules of Tanzanian Adult Black Males. Ital J Anat Embryol. 2007 Jul-Sep; 112(3):169-77.

8- Al-Khateeb T, Al-Hadi Hamasha A, Ababneh KT. Position of the Mental Foramen in a Northern Regional Jordanian Population. Surg Radio Anat. 2007 Apr; 29(3):231-7. Epub 2007 Mar 21.

9- Gungor K, Ozturk M, Semiz M, Brooks SL. . A Radiographic Study of Location of Mental Foramen in a Selected Turkish Population on Panoramic Radiograph. Coll Antropol. 2006 Dec; 30(4):801-5.

10- Kim IS, Kim SG, Kim YK, Kim JD. Position of the Mental Foramen in a Korean population. Implant Dent. 2006 Dec; 15(4):404-11.

11- Apinhasmit W, Methathrathip D, Chompoopong S, Sangvichien S. Mental Foramen in Thais. Surg Radiol Anat. 2006 Oct; 28(5):529-33. Epub 2006 Apr 27.

12- Igbigbi PS, Lebona S. The Position of the Mental Foramen in Adult Malawian Mandibles. West Afr J Med. 2005 Jul-Sep; 24(3):184-9

[Downloaded from mail.jrds.ir on 2026-10-16]