مقایسه تاثیر CBCT با CT بر میزان آرتیفکت‌های اسکن ایمپلنت‌های دندانی

دکتر فرزاد اسماعیلی[۱] دکتر معصومه جوهری[۱] دکتر پژمان حدادی[۲#]

۱- استادیار بخش رادیولوژی دهان، فک و صورت، دانشکده دندانپزشکی، دانشگاه علوم پزشکی تبریز
۲- استادیار بخش رادیولوژی دهان، فک و صورت، دانشکده دندانپزشکی، دانشگاه علوم پزشکی گیلان

خلاصه:

سابقه و هدف: امروزه توموگرافی کامپیوتری با پرتو مخروطی شکل (CBCT) به عنوان جایگزینی برای توموگرافی کامپیوتری (CT) در درمانهای دندانپزشکی می‌باشد. مواد فلزی به کار رفته در دندانپزشکی قادر به ایجاد آرتیفکتهایی حاصل از پدیده سخت شدن پرتو می‌باشند. در این مطالعه میزان آرتیفکتهای ناشی از سخت شدن پرتو در تصاویر به دست آمده از دو دستگاه NewTom VG وPlanmeca Promax باSomatom Sensation 64-Slice CT مورد مقایسه قرار گرفت.

مواد و روش‌ها: در این مطالعه توصیفی از[IMP 1003-L-HD] Implant drilling Model استفاده شد. ایمپلنت ها (Dentis) با طول و قطر یکسان در نواحی کانین, پره مولر و مولر قرار داده شدند. تصاویر یکسان از هر دستگاه توسط دو نفر مشاهده‌گر ارزیابی شد. میزان آرتیفکتها بر اساس مقیاس تهیه شده طبق معیارهای کتب مرجع مورد بررسی قرار گرفت. نتایج به دست آمده توسط آزمون رتبه‌ای کروسکال والیس مورد بررسی و تجزیه و تحلیل آماری قرار گرفت.

یافته‌ها: رتبه وضوح تصویر در دستگاه NewTom برابر با۰/۴۸± ۴/۵۳ ، دستگاه Somatom برابر با ۰/۵۷±۴/۱۴ و دستگاه Planmeca برابر با ۰/۸۴±۱/۸۰ بود. تفاوت معنی‌داری در وضوح تصاویر در سه دستگاه مشاهده شد. (P< ۰/۰۰۱)

نتیجه گیری: با توجه به میزان اندک آرتیفکتهای فلزی در دستگاه NewTom VG ، همچنین دوز پایین تر وهزینه کمتر آن در مقایسه با CT ، استفاده از آن به منظور تصویربرداری از بیمارانی که دارای ترمیم ها وسیع، پروتزهای متعدد و یا درمان های قبلی ایمپلنت می باشند توصیه می گردد.

کلید واژه‌ها: توموگرافی کامپیوتری، پرتو مخروطی شکل، آرتیفکت، ایمپلنت دندانی

وصول مقاله: ۹۰/۱۲/۸ اصلاح نهایی: ۹۱/۳/۵ پذیرش مقاله: ۹۱/۴/۱۷

مقدمه:

توموگرافی کامپیوتری (CT) یک روش تصویربرداری بسیار مهم به منظور تشخیص ضایعات بافت نرم و سخت در دهان و ناحیه و سر وگردن می‌باشد .هر چند استفاده از CT در اعمال دندانپزشکی به علت هزینه بالا، اندازه بزرگ تجهیزات و همچنین دوز بالای آنها محدود گشته است.[۱] بر همین اساس طی سالهای اخیر توموگرافی کامپیوتری با پرتو مخروطی شکل (CBCT)به یک وسیله تشخیصی جایگزین و بسیار مهم در دندانپزشکی تبدیل گشته و با تهیه تصاویر سه بعدی از بیمار به نظر می‌رسد که پتانسیل بالایی در تشخیص و طرح درمان به ویژه در درمان‌های ایمپلنت، دارد.[۱-۴]

اگر فلزی در منطقه مورد اسکن وجود داشته باشد تصاویر بدست آمده مستعد ایجاد آرتیفکت هستند. آرتیفکت عامل اصلی تنزل کیفیت تصویر است. در بعضی از موارد این آرتیفکتهای فلزی تصویر را غیر قابل استفاده مینمایند. [۴] بعضی از این آرتیفکتها توسط پدیده‌ای بنام Beam hardeningیا سخت شدن پرتو ایجاد می‌شوند. هنگامی که پرتو اشعه ایکس از میان یک جسم عبور می‌کند فوتون‌ها با انرژی کمتر در مقایسه با فوتون‌ها با انرژی بیشتر جذب

نویسنده مسئول مکاتبات: دکتر پژمان حدادی، رشت، خیابان امام خمینی، روبروی هتل پردیس، دانشکده دندانپزشکی گیلان تلفن: ۰۱۳۱-۳۲۳۰۷۷۵
Email: pejman_phm@yahoo.com

[Downloaded from mail.jrds.ir on 2026-10-16]

[DOR: 20.1001.1.20084676.1391.9.3.7.7]

می‌شوند که این پدیده سخت شدن نامیده می‌شود. این پدیده بیشتر توسط اجسام با دانسیته بالا مانند ترمیم‌های فلزی و ایمپلنت‌های دندانی ایجاد می‌شود.[۴-۷] از آنجائیکه CT و CBCTاز پرتوهای Back-projection جهت ساخت تصاویر سه بعدی استفاده می کنند و اصول ساخت تصاویر از قوانین یکسان پیروی می‌کند در نتیجه این آرتیفکتها می‌توانند در تصاویر هر دو دستگاه دیده شوند.[۴،۵] در حالی که روش‌های بسیاری برای کاهش میزان این آرتیفکتها در CT وجود دارد [۸-۱۴]، تنها روش‌های محدودی برای مقابله با این آرتیفکتها در CBCT ارائه شده‌اند.[۱۵،۱۶]

جهت جلوگیری از اسکن نواحی مستعد به سخت شدن پرتو کاهش سایز ناحیه تصویر، تغییر موقعیت بیمار و یا جدا کردن قوس‌های دندانی توصیه می‌شود. [۵] به نظر می‌رسد نوع دستگاه هم در ایجاد این آرتیفکتها موثر باشد، هر چند مطالعات اندکی در این زمینه صورت گرفته است.[۲-۴] شرایط اکسپوژربا تحت تاثیر قراردادن انرژی فوتونها می‌تواند نقش مهمی در این امر داشته باشد، چنانکه بعضی مطالعات تصویر برداری با کیلو ولتاژ بالا را به منظور کاهش سخت شدن پرتو توصیه کرده‌اند. [۱،۴] از دیگر عواملی که می‌تواند در سخت شدن پرتو نقش داشته باشد، میزان چرخش دستگاه، شکل دسته پرتو x و نوع الگوریتم به کار رفته جهت پردازش داده‌ها است. [۱۷-۲۰]

تعداد زیادی از مطالعات قبلی آرتیفکتهای فلزی را در CT [۲۱-۲۴]و CBCT [۱۵،۶،۴،۱]مورد بررسی قرار داده‌اند ولی بیشتر این مطالعات به صورت کیفی بوده‌اند.

تعداد کمی از مطالعات به مقایسه کمی بین دستگاههای CBCT وCT پرداخته اند. [۱،۱۷] با توجه به کمبود مطالعات بخصوص در زمینه مقایسه دستگاههای CBCT و CT با هم، انجام مطالعه در این زمینه ضروری به نظر می‌رسید. هدف از انجام این مطالعه مقایسه آرتیفکتهای حاصل از سخت شدن پرتو در اسکن ایمپلنتهای دندانی بدست آمده از دستگاه Somatom CT (Sensation 64-slice) با دستگاه Planmeca Promax 3D Max (CBCT) و CBCT (New Tom VG) بود.

مواد و روش‌ها:

این مطالعه از نوع توصیفی بوده و به منظور انجام آن از جمجمه خشک انسان (dry skull) استفاده شد.[۱] از آنجاییکه هدف ما بررسی آرتیفکتهای ناشی از سخت شدن پرتو در ایمپلنتهای دندانی بدون تداخل با هیچ ماده دیگری بود، از Implant Drilling Model [IMP 1003-L-HD] ساخت ژاپن که کاملا مشابه مندیبل واقعی انسان است به جای فک تحتانی استفاده شد. (شکل ۱)

شکل ۱- implant Drilling Model مورد استفاده در مطالعه

این مدل دارای ساختار اسفنجی مشابه مندیبل واقعی انسان بوده، با این تفاوت که در اسکن با شرایط مختلف اکسپوژر تصویری ایجاد نمی‌نماید و در نتیجه هیچ تاثیری در سخت شدن پرتو ندارد.[۱۷]

به منظور بررسی آرتیفکتها از Dentis Implants cleanlant system ساخت کشور کره استفاده شد. دو عدد ایمپلنت در ناحیه کانین، دو عدد در ناحیه پره مولرهای دوم و دو عدد هم در ناحیه مولرهای دوم قرار داده شد.ایمپلنتها با طول ۱۲میلیمتر وقطر ۴/۳ میلیمتر انتخاب شدند. در مجموع ۳ سری اسکن (کانین، پره مولر، مولر) تهیه شد. ضخامت برش ۱ میلیمتر و فاصله بین برشها در تمامی اسکنها ۲ میلیمتر انتخاب شد. پلن مندیبل به عنوان رفرنس جهت برشها انتخاب گردید.از پلن فرانکفورت در تنظیم سر در دستگاهها و از گوتا پرکا به عنوان مارکر جهت تعیین محل برشهای طولی وعرضی استفاده شد. در محل هر ایمپلنت برشهای یکسان در مقاطع طولی و عرضی جهت بررسی انتخاب گردید. [۱۱]

اولین اسکن توسط دستگاه NewTom VG CBCT در

[Downloaded from mail.jrds.ir on 2026-10-16]

[DOR: 20.1001.1.20084676.1391.9.3.7.7]

بخش رادیولوژی فک وصورت دانشکده دندانپزشکی دانشگاه علوم پزشکی تبریز انجام شد. دستگاه دارای پرتو مخروطی شکل , چرخش ۳۶۰ درجه و دتکتور با سایز پیکسل ۰/۱۲۷ میلی متر و حداکثر ۱۲۰ Kvp بود. اسکن در شرایط Kvp ۱۱۰و زمان اکسپوژر ۳/۶ ثانیه و ۴/۷۱ میلی آمپر صورت پذیرفت. بازسازی اولیه و نهایی توسط نرم افزار، (Image work) (NNT viewer version 2.21) ساخت کشور آمریکا انجام پذیرفت.[۲]

اسکن بعدی توسط دستگاه **Planmeca Promax 3D CBCT** در یک کلینیک خصوصی رادیولوژی فک وصورت در تبریز انجام شد.دستگاه دارای پرتو مخروطی شکل، دتکتور با سایز ۱۵۱۶×۱۹۰۰ پیکسل , میزان چرخش ۲۷۰ درجه سایز پیکسل۰/۱۲۷ میلیمتر و حداکثرKvp ۸۴ بود. اسکن در شرایطKvp ۸۴ ، زمان اکسپوژر ۱۲ ثانیه و ۱۲ میلی آمپرصورت پذیرفت. بازسازی اولیه ونهایی توسط نرم افزار ساخت کشور فنلاند Planmeca Romexis 2.3.1 انجام شد. [۳]

اسکن نهایی توسط دستگاه **Somatom Sensation 64-Slice CT** ساخت شرکت زیمنس آلمان در بخش رادیولوژی بیمارستان مدنی دانشگاه علوم پزشکی تبریز انجام شد. دستگاه دارای رزولوشن ۰/۲۴ میلیمتر و زمان چرخش۰/۳۳ ثانیه و حداکثر ۱۴۰ Kvp می باشد. سایز دتکتور ۵۱۲×۵۱۲ پیکسل و سایز پیکسل ۰/۳۳ میلی‌متر بود. اسکن در شرایط ۱۲۰ KVP و جریان تیوب ۱۶۴ میلی آمپر ثانیه انجام شد. بازسازی اولیه و نهایی توسط نرم افزار ۲,۱ eFilm Workstation verision Film Medical Inc, ساخت کشور کانادا انجام شد. [۹،۱۰]

تصاویر بدست آمده از دستگاه‌ها توسط ۲ نفر متخصص رادیولوژی دهان وفک وصورت با چهار سال سابقه کار موردآنالیز قرار گرفتند. از ضریب توافقی کاپا برای بررسی توافق بین مشاهده گرها استفاده شد. تصاویر بر روی یک نمایشگرCRT رایانه رومیزی ۱۷ اینچ (Hansol; 720 EP ۳۲ بیت و۲۵۶ رنگ (ساخت ایران) با رزولوشن ۱۰۲۴ × ۷۶۸ مشاهده شدند. نمایش تصاویر در اتاق با نور ملایم و بدون پنجره صورت گرفت. مقاطع یکسان از اسکنهای مختلف از سه دستگاه مورد مطالعه در یک صفحه بدون اینکه مشاهده گر بداند که هر تصویر مربوط به کدام دستگاه می باشد مورد بررسی قرار گرفت.(شکل ۲)

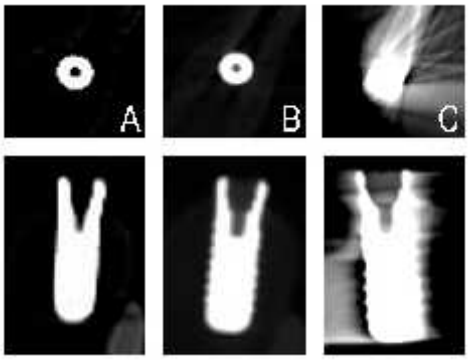

شکل ۲ – مقطع عرضی و طولی (ناحیه مولر) : A: Somatom B: Newtom VG sensation 64-slice CT

سپس مشاهده گرها براساس مقیاس تهیه شده عدد مربوط به میزان آرتیفکت هر تصویر به شرح جدول زیر را در فرم مربوط وارد نمودند.

جدول ۱- مقیاس مورد استفاده برای ارزیابی کیفیت تصاویر

درجه بندی	توصیف
۱	Beam hardening artefact شدید : کمتر از ۵۰٪ ساختار ایمپلنت به درستی قابل مشاهده است.
۲	Beam hardening artefact زیاد : بیشتر از ۵۰٪ ساختار ایمپلنت به درستی قابل مشاهده است.
۳	Beam hardening artefact متوسط : بیشتر از ۷۵٪ ساختار ایمپلنت به درستی قابل مشاهده است.
۴	Beam hardening artefact کم: بیشتر از ۹۰٪ ساختار ایمپلنت به درستی قابل مشاهده است.
۵	هیچ Beam hardening artefact وجود ندارد.

داده های به دست آمده از مطالعه به وسیله آزمون‌های آماری توصیفی و آزمون رتبه‌ای کروسکال والیس و با استفاده از نرم افزار آماری SPSS.16 مورد بررسی و تجزیه و تحلیل آماری قرار گرفت. در این مطالعه مقدار P<۰/۰۵ از لحاظ آماری معنی‌دار تلقی گردید.

[Downloaded from mail.jrds.ir on 2026-10-16]

[DOR: 20.1001.1.20084676.1391.9.3.7.7]

یافته‌ها:

در این مطالعه سه سری اسکن (کانین ، پره مولر، مولر) توسط سه دستگاه انجام پذیرفت. در مقطع عرضی میانگین وضوح تصویر در دستگاه NewTom برابر با۰/۵۱± ۴/۵ ، دستگاه Somatomبرابر با ۰/۶۱±۴/۳۷ و دستگاه Planmeca برابر با ۰/۲۵±۱/۰۸ بود . آزمون کروسکال والیس اختلاف معنی داری را در میزان وضوح تصویر در بین سه دستگاه نشان داد (P=۰/۰۰۱). بطوریکه دو دستگاه NewTom و Somatomوضوح مشابه هم داشته و دستگاه Planmeca بطور معنی داری کمترین میزان وضوح تصویر را داشت (جدول ۲).

در مقطع طولی میانگین وضوح تصویر در دستگاه NewTom برابر با ۰/۴۶±۴/۵۷ ، دستگاه Somatom برابر با۰/۴۱ ±۳/۹ و دستگاه Planmeca برابر با ۰/۵۵±۲/۵۳ بود. آزمون کروسکال والیس اختلاف معنی داری را در میزان وضوح تصویر در بین سه دستگاه نشان داد (P=۰/۰۰۱).

بطوریکه دستگاه NewTom بیشترین وضوح و دستگاه Planmeca بطور معنی داری کمترین میزان وضوح تصویر را داشت.

در دو مقطع میانگین وضوح تصویر در دستگاه NewTom برابر با ۰/۴۸±۴/۵۳، دستگاه Somatom برابر با ۰/۵۷±۴/۱۴ و دستگاه Planmeca برابر با۰/۸۴± ۱/۸ بود . اختلاف معنی داری در میزان وضوح تصویر در بین سه دستگاه مشاهده شد (P=۰/۰۰۱).

بطوریکه دستگاه NewTom بیشترین وضوح و دستگاه Planmeca بطور معنی داری کمترین میزان وضوح تصویر را داشت. (جدول ۲)

جدول۲-میزان وضوح تصویر در مقطع عرضی، طولی و هر دو مقطع در سه دستگاه Somatom sensation(S), Planmeca Promax (P), NewTom VG(N)

مقطع	دستگاه	انحراف معیار± میانگین	P value
مقطع عرضی	N	۴/۵ ±۰/۵۱	۰/۰۰۱
	S	۴/۳۷ ±۰/۶۱	
	P	۱/۰۸ ±۰/۲۵	
مقطع طولی	N	۴/۵۷ ±۰/۴۶	۰/۰۰۱
	S	۳/۹۱ ±۰/۴۱	
	P	۲/۵۳ ±۰/۵۵	
هر دو مقطع	N	۴/۵۳ ±۰/۴۸	۰/۰۰۰
	S	۴/۱۴ ±۰/۵۷	
	P	۱/۸۰ ±۰/۸۴	

مقطع عرضی و طولی (ناحیه مولر) : A: Somatom sensation 64-slice CT
C: Planmeca Promax 3D Max B: Newtom VG

بحث:

در مطالعه ما به علت استفاده از ایمپلنت‌های تیتانیومی مقادیر مختلفی از آرتیفکتهای فلزی در هر ۳ دستگاه مورد بررسی مشاهده شد. Schulze و همکاران کیفیت تصاویر حاصل از دو دستگاه NewTom 9000 (CBCT) و (CBCT) Simens Siremobilرا در یک نمونه dry Skull مورد بررسی قرار دادند. آنها هیچ گونه آرتیفکت ناشی از سخت شدن پرتو را مشاهده نکردند. شاید علت این بود که در مطالعه آنها از هیچ ساختار فلزی استفاده نشده بود.[۱۸]

Chindasombatjareonو همکاران در مطالعه خود به مقایسه آرتیفکتهای فلزی حاصل از فلزات دندانپزشکی در دو دستگاه Light Speed QX/I (MDCT) و Alpha Vega 3030(CBCT)پرداختند.[۱] در این مطالعه مکعب‌هایی از آلومینیوم، تیتانیوم، کبالت- کروم و آلیاژ طلای نوع IV توسط دو دستگاه فوق اسکن شدند و تصاویر به دست آمده توسط نرم افزار Image J مورد ارزیابی و مقایسه قرار گرفتند. ایشان در مطالعه خود به نتایج زیر رسیدند. میزان آرتیفکتهای به دست آمده از دستگاه CBCT در مقایسه با

[Downloaded from mail.jrds.ir on 2026-10-16]
[DOR: 20.1001.1.20084676.1391.9.3.7.7]

MDCT در شرایط یکسان کمتر بود. همچنین افزایش KVPدر هر دو دستگاه باعث کاهش میزان آرتیفکت‌ها گردیده بود، در حالیکه افزایش جریان تیوب تاثیری در این امر نداشت. بالا رفتن KVP با تحت تاثیر قراردادن انرژی فوتونها باعث کاهش Beam hardening گردید. نتایج این مطالعه مشابه یافته های مطالعه ما می‌باشد که دو دستگاه NewTom VGو Somatom Sensationبه علت KVP بالا(۱۱۰-۱۲۰) میزان آرتیفکت کمتری در مقایسه با دستگاه Planmeca Promax Kvp ۸۴ نشان دادند. همچنین ایمپلنتهای دندانی مطالعه ما مانند بلاک تیتانیومی به کار رفته در این مطالعه آرتیفکتهای فلزی شدیدی را ایجاد نمودند.[۱]

Shulzeو همکاران در مطالعه ای آرتیفکتهای حاصل از Accuitomo (CBCT) و 3D Exam(CBCT) ایجاد شده توسط ایمپلنت‌های دندانی را مورد مطالعه قرارداده و به بررسی عوامل ژئومتریک و فیزیکی موثر بر اطلاعات دریافتی از اسکن که به منظور بازسازی تصاویر سه بعدی استفاده می‌شوند، پرداختند. نتایج به دست آمده از تحقیق آنان میزان بالایی آرتیفکت که توسط ایمپلنتهای تیتانیومی در شرایط استاندارد ایجاد شده بود را نشان داد.[۴] در مطالعه ما نیز ایمپلنت‌های تیتانیومی مقدار بالایی آرتیفکت ایجاد نمودند. همچنین نتایج آنها نشان داد که اسکن در شرایط KVP بالاتر باعث کاهش میزان آرتیفکت گردیده است. در مطالعه ما نیز دستگاه NewTom VG در مقایسه با Planmeca Promaxبه علت KVP بالاتر آرتیفکت بسیار کمتری را نشان داد.

Draenert و همکاران در مطالعه خود آرتیفکتهای تصاویر ایمپلنت‌های دندانی به دست آمده از دو دستگاه NewTom 9000(CBCT) و Philips MX 8000 (4-row MDCT) را مورد مقایسه قرار دادند. نتایج حاصل از بررسی ایشان نشان داد که میزان آرتیفکت MDCTدر مقایسه با CBCT بسیار کمتر بوده است، بطوری که شکل ایمپلنت در MDCT بطور صحیحی در تمامی مقاطع عرضی و طولی در مقایسه با ایمپلنت اصلی تصویر گردیده بود. تنها کمتر از ۱۶درصد ایمپلنتها در MDCT دارای آرتیفکت بودند در حالیکه تصاویر حاصل از اسکن CBCT در کمتر از ۲۵ درصد موارد بدون آرتیفکت بودند.[۱۷] در تحقیق ما از دستگاه NewTom VG استفاده شد که در مقایسه با دستگاه مورد استفاده در مطالعه Draenertجدیدتر بوده و دارای KVP بسیار بالاتری بود. به علت KVP بالاتر میزان آرتیفکت کمتری در مقایسه با دستگاه NewTom 9000 مشاهده شد. از طرف دیگر دستگاه Planmeca Promax به علت Kvpمشابه دستگاه NewTom 9000میزان مشابهی آرتیفکت را نشان داد. همچنین Draenert در مطالعه خود انجام تحقیق جدیدتری با شرایط بالاتر از KVP ۹۰را جهت کاهش آرتیفکت توصیه کرده بوده در مطالعه اخیر، اسکن با KVP بالاتر باعث کاهش آرتیفکت به میزان بسیار زیادی گردید که صحت یافته‌های Dreanert ثابت نمود.

در مطالعه ما میزان آرتیفکت‌های دستگاه Promax Planmeca در تمامی مقاطع بطور معنی‌داری با دو دستگاه دیگر تفاوت داشت. علت این امر را می توان در KVP بسیار پایین دستگاه Planmeca Promax دانست. از سایر عوامل می‌توان به میزان چرخش کمتر دستگاه ۲۷۰ و نوع نرم افزار دستگاه Planmeca Promax اشاره نمود.[۱۷-۱۹]

نتیجه گیری:

با توجه به وضوح بیشتر تصاویر NewTom VG در مقایسه باPlanmeca Promax همچنین دوز پایین تر و هزینه کمتر آن در مقایسه با CT، استفاده از آن به منظور تصویربرداری از بیمارانی که دارای ترمیم‌های وسیع، پروتزهای متعدد و یا درمان های قبلی ایمپلنت می باشند توصیه می‌گردد.

[Downloaded from mail.jrds.ir on 2026-10-16]

[DOR: 20.1001.1.20084676.1391.9.3.7.7]

References:

1- Chindasombatjareon J, Kakimoto N, Murakami S, Maeda Y, Furukawa S.Quantitative Analysis of Metallic Artifacts Caused by Dental Metals: Comparison of Cone-Beam and Multi-Detector Row CT Scanners .Oral Radiol. 2011Jun; 27:114-20

2- Ludlow JB, Davis –Ludlow LE, Brooks SL, Howerton WB. Dosimetry of 3 CBCT Devices for Oral and Maxillofacial Radiology: CB Mercuray, NewTom 3G and i-Cat . Dentomaxillofac Radiol. 2006 Jul;35(4):219-26.

3- Ludllow JB, Ivanovic M. Comparative Dosimetry of Dental CBCT Devices Aand 64-slice CT For Oral And Maxillofacial Radiology. Oral Surg Oral Med Oral Pathol Oral Radiol Endod. 2008 Jul;106(1):930-38.

4- Schulze Rk, Berndt D, D `Hoedto B. On Cone –Beam Computed Tomography Artefacts Induced by Titanium Implants. Clin Oral Implants Res. 2010 Jan;21(1):100-7

5- White SC, Pharoah MJ. Oral Radiology: Principles and Interpretation. 6th ed. St.Louis: Mosby, 2009. P .235-237.

6- Schulze R, Heil U,Grob D, Bruellmann DD,Draniscnikow E, Schwanecke U ,et al.Artifacts in CBCT: A Review. Dentomaxillofac Radiol. 2011 Jul;40(5):265-73.

7- Zoller JE, Neugebauer J. Cone-beam Volumetric Imaging in Dental, Oral and Maxillofacial Medicine: Fundamentals, Diagnostics and Treatment Planning. Quintessence. 2008.P.27-35 .Wang G, synder DL, Sullivan JA, Vannier MW. Iterative Deblurring for CT metal Artifact Reduction.IEEE Trans on Med Imaging 1996; 15(5):657-64.

8- Zaho S, Robeltson DD,Wang G, Whitinig B, Bae KT. X-ray CT Metal Artifact Reduction Using Wavelets:an Application for Imaging Total Hip Prostheses . IEEE Trans Med Imaging. 2000 Dec;19(12):1238-47.

9- Wang G, synder DL, Sullivan JA, Vannier MW. Iterative Deblurring for CT Metal Artifact Reduction.IEEE Trans on Med Imaging .1996; 15(5):657-64.

10- Kalender WA, Hebel R, Ebersberger J. Reduction of CT Artifacts Caused by Metallic Implants. Radiology. 1987 Aug;164(2):576-7.

11- Robertson DD, Weiss PJ, Fishman EK, Magid D, Walker PS. Evaluation of CT Techniques for Reducing Artifacts in the Presence of Metallic Orthopedic Implants. J Comput Assist Tomogr. 1988 Mar-Apr;12(2):236-41.

12- van der Schaaf I, van Leeuwen M, Vlassenbroek A, Velthuis B. Minimizing Clip Artifacts In Multi CT Angiography of Clipped Patients. AJNR Am J Neuroradiol. 2006 Jan;27(1):60-6.

13- Moon SG, Hong SH, Choi JY, Jun WS, Kang HG, Kim HS, et al. Metal Artifact Reduction by the Alteration of Technical Factors in Multidetector Computed Tomography: A 3 Dimensional Quantitative Assessment. J Comput Assist Tomogr. 2008 Jul-Aug;32(4):630-3.

14- Lee IS, Kim HJ, Choi BK, Jeong YJ, Lee TH, Moon TY, et al. A Pragmatic Protocol for Reduction in the Metal Artifact and Radiation Dose in Multislice Computed Tomography of the Spine: Cadaveric Evaluation After Cervical Pedicle Screw Placement. J Comput Assist Tomogr. 2007 Jul-Aug;31(4):635-41.

15- Wang G, Vanier MW, Cheng PC. Iterative x-ray Cone Beam Tomography For Metal Artifact Reduction And Local Region Reconstruction. Microsc Microanal. 1999 Jan;5(1):58-65.

16- Zhang Y, Zhang L, Zhu XR, Lee AK, Chambers M, Dong L. Reducing Metal Artifacts in Cone –Beam CT images by Preprocessing Projection Data. Int J Radiat Oncol Biol Phys. 2007 Mar 1;67(3):924-32

17- Draenert FG, Coppenrath E, Herzog P, Muller-Lisse UG. Beam Hardening Artefacts Occur In Dental Implant Scans With the NewTom Cone Beam CT But Not With the Dental 4-row Multidetector CT. Dentomaxillofac Radiol. 2007 May;36(4):198-203.

18- Schulze D, Heiland M, Blake F, Rother U , Schmelzle R.Evaluation of Quality of Reformatted Images From Two Cone-Beam Computed Tomographic Systems. J Craniomaxillofac Surg. 2005 Feb;33(1):19-23. Epub 2005 Jan 12.

19- Hunter A, McDavid D. Analyzing the Beam Hardening Artifact in the Planmeca Promax. Oral surg Oral Med Oral Pathol Oral Radiol Endod .2009Apr; 107(4): 28-9

20- Sanders MA, Hoyjberg C, Chu CB, Leggitt VL, Kim JS. Common Orthodontic Appliances Cause Artifacts That Degrade the Diagnostic Quality of CBCT images. J Calif Dent Assoc. 2007 Dec;35(12):850-7.

21- Sullivan PK, Smith JF, Rozzelle AA. Cranio-Orbital Reconstruction: Safety And Image Quality of Metallic Implants on CT and MRI Scanning. Plast Reconstr Surg. 1994 Oct;94(5):589-96.

22- Dalal T, Kalra MK, Rizzo SM, Schmidt B, Suess C, Flohr T, et al. Metallic Prosthesis: Technique to Avoid Increase in CT Radiation Dose With Automatic Tube Current Modulation In A Phantom And Patients. Radiology. 2005 Aug;236(2):671-5.

23- Barrett JF, Keat N. Artifact in CT: Recognition And Avoidance. Radiographics. 2004 Nov-Dec;24(6):1679-91.

24- Fiala TG, Novelline RA, Yaremchuk MJ. Comparison of CT Imaging Artifacts From Craniomaxillofacial Internal Fixation Devices. Plast Reconstr Surg. 1993 Dec;92(7):1227-32.

[Downloaded from mail.jrds.ir on 2026-10-16]

[DOR: 20.1001.1.20084676.1391.9.3.7.7]

[Downloaded from mail.jrds.ir on 2026-10-16]

[DOR: 20.1001.1.20084676.1391.9.3.7.7]