# متاستاز فولیکولرکارسینومای تیروئید به کام : گزارش یک مورد

دکتر صفا متوسلی [1] دکتر فاطمه شاهسواری#[2]دکتر محمود حبیب زاده[3]

۱-استادیارگروه آموزشی جراحی دهان، فک و صورت دانشکده دندان‌پزشکی دانشگاه علوم پزشکی گیلان
۲- استادیارگروه آموزشی پاتولوژی دهان، فک و صورت دانشکده دندان‌پزشکی دانشگاه آزاداسلامی تهران و مرکز تحقیقات دندانپزشکی دانشگاه علوم پزشکی گیلان
۳-[3] متخصص پاتولوژی، آزمایشگاه رازی رشت

**خلاصه:**

**مقدمه:** تومورهای متاستاتیک ناحیه دهان حدود ۱درصد تومورهای بدخیم دهان را تشکیل می دهند. این ضایعات عمدتا در فک پایین و ناحیه مولرها ایجادمیشوند. دندانپزشک و متخصص باید متاستازهای دهانی را بشناسد زیرا ممکن است اولین علامت توموربدخیم باشد همچنین در تشخیص افتراقی ضایعات خوش خیم یا واکنشی مطرح میشوند. هدف این مقاله معرفی یک مورد متاستاز فولیکولرکارسینومای غده تیروئید به کام است.

**معرفی مورد :** بیمار خانم ۷۱ ساله ای است که به علت بوی بد دهان به مطب دندانپزشکی مراجعه نموده و در معاینه بالینی یک توده در ناحیه کام مشاهده شد. در رادیوگرافی CT تخریب کف سینوس ماگزیلری و حفره بینی، تخریب دیواره لترال حفره بینی و گسترش تومور به بافت نرم کام دیده شد. پس از جراحی توسط پاتولوژیست metastatic follicular carcinoma of thyroid glandگزارش شد . پس از یافتن این بدخیمی و صحبت با بیمار، بیمار سابقه جراحی تیروئید در حدود ۱۲ سال پیش در انگلستان را ذکرنمود که از گزارش پاتولوژی آن اطلاعی در دسترس نبود. با پی گیری بیمار مشخص شد که ۴ماه بعد به دنبال متاستاز وسیع ریه فوت نموده است.

**کلید واژه ها:** فولیکولرکارسینوما،متاستاز، تیروئید، دهان، کام

وصول مقاله: ۸۹/۲/۱۹ اصلاح نهایی:۸۹/۴/۱۷ پذیرش مقاله: ۸۹/۶/۴

**مقدمه:**

تومورهای متاستاتیک حفرهٔ دهان تقریباً ۱٪ کل بدخیمی‌های دهان را تشکیل می دهند. این متاستازها می‌توانند در استخوان یا بافت نرم دهان دیده شوند. لثه شایع‌ترین محل متاستازهای بافت نرم دهان است و شایع‌ترین محل بعدی زبان است. معمولاً ضایعه به‌صورت یک تودهٔ ندولار بوده که اغلب شبیه یک تزاید هیپرپلاستیک یا واکنشی ، نظیر پیوژنیک گرانولوما است. گاهی، ضایعه به‌صورت یک زخم سطحی به نظر می‌رسد. ممکن است تومور به استخوان مجاور گسترش یابد و سبب لقی دندان‌ها شود. ( ۱و۲)متاستازهای بافت نرم دهان در مردان شایع‌تر هستند و اکثراً در بالغین میانسال و مسن دیده می‌شوند. تقریباً هر بدخیمی در هر جایی از بدن قابلیت متاستاز به حفرهٔ دهان را دارد و انتشار طیف وسیعی از تومورها به حفرهٔ دهان گزارش شده است اما احتمالاً در این مقالات بیشتر موارد غیر معمول گزارش شده‌اند و به همین دلیل اختلاف وجود دارد. در بین موارد گزارش شده، کانسر ریه در مردان مسئول بیش از ۱/۳ متاستازهای بافت نرم دهان بوده و پس از آن کارسینومای کلیه و ملانوما می باشند. در مورد زنان، کانسر پستان ۲۵٪ موارد متاستاز به بافت‌های نرم را تشکیل می‌دهد و بعد از آن بدخیمی‌های ارگان‌های تناسلی، ریه، استخوان و کلیه قرار دارند (۲).شایع ترین تومواستخوانی بدخیم متاستاتیک کارسینوماست. تومورهای پستان، پروستات، تیروئید، ریه و کلیه تمایل خاصی جهت گسترش به استخوان دارند . در اکثر موارد، تومور اولیه قبل از کشف ضایعه متاستاتیک شناخته می‌شود. نکته مهم و قابل

# نویسنده مسئول مکاتبات : دکترفاطمه شاهسواری آدرس :تهران – پاسداران – گلستان پنجم پلاک ۱۷۷ بخش اورال پاتولوژی .تلفن : ۲۲۵۴۲۲۳۸
پست الکترونیک : Email: fshaahsavari@gmail.com

[ Downloaded from mail.jrds.ir on 2026-10-16 ]

توجه آن است که در بعضی موارد، ضایعه دهانی اولین علامت بیماری بدخیم است(۲و۳).

نمای میکروسکوپی نئوپلاسم متاستاتیک شبیه تومور منشاء است . در اکثر موارد متاستازها کارسینوما هستند و سارکومای متاستاتیک در ناحیه دهان نادر می باشند. به طور کلی پیش‌آگهی بیماران مبتلا به تومورهای متاستاتیک ضعیف است زیرا غالباً مناطق متاستاتیک دیگری نیز وجود دارند. معمولاً رسیدگی و کنترل ضایعه دهانی به‌صورت درمان تسکینی است و باید هماهنگ با درمان کلی بیمار باشد (۳و۴)

امروزه تشخیص و درمان سریع تومورهای بدخیم سبب افزایش میانگین میزان بقا در بیماران شده است. تشخیص زودهنگام متاستاز خصوصا در متاستازهای دهانی که پروگنوز ضعیف است بسیارمهم است زیرا اکثربیماران در عرض یک سال فوت می کنند و میزان بقای ۴ساله آن ۱۰٪ برآورد شده است(۴).

پس نقش دندانپزشک عمومی و متخصصین دندانپزشکی به عنوان اولین کسی که ممکن است این ضایعات را ببینند بسیار مهم است .

اطلاعات ما در مورد تومورهای متاستاتیک حفره دهان و منشا توموراولیه در ایران بسیار کم می باشد و همین امر لزوم گزارش نمودن این موارد نادر را در مقالات می رساند. در اینجا نیز بیماری با ضایعه دهانی که تشخیص کارسینومای متاستاتیک برای آن داده شد و منجر به شناسایی توموربدخیم اولیه گردید را معرفی می نماییم.

**شرح مورد :** بیمار خانم ۷۱ ساله ای است که به علت بوی بد دهان به دندانپزشک مراجعه نمود و در معاینه بالینی توده ای برجسته در ناحیه کام مشاهده شد(شکل ۱)

**شکل ۱- توده در ناحیه کام دیده می شود که سطح آن زخمی است.**

بیمار اظهار داشت توده ناحیه کام به اندازه دانه ارزن بوده وبه مدت ۴-۳ماه است که دهان وی بدبو شده است. بیمار درد یا خونریزی نداشت و در معاینه بالینی توده با قوام الاستیک تا سفت به ابعاد۱/۵×۲ سانتی متر در کام مشاهده شد که مخاط آن در قسمتی زخمی بود. در نمای سی تی اسکن تخریب کف سینوس ماگزیلری و حفره بینی، تخریب دیواره لترال حفره بینی و گسترش تومور به بافت نرم کام دیده شد(شکل ۲).

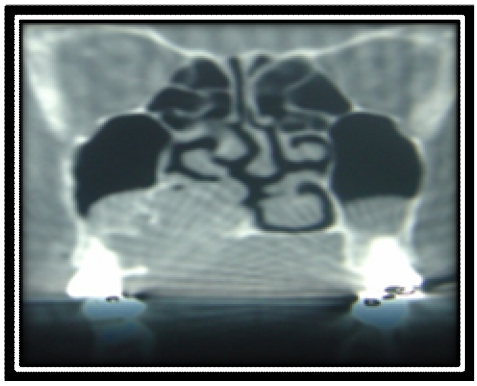

**شکل ۲- در رادیوگرافی CT تخریب کف سینوس ماگزیلری و حفره بینی، تخریب دیواره لترال حفره بینی و گسترش تومور به بافت نرم کام دیده می شود.**

با تشخیص افتراقی ضایعات بدخیم غددبزاقی مانند آدنوئید سیستیک کارسینوما و موکواپیدرموئید کارسینوما بیمار تحت بیوپسی قرار گرفت. پس از جراحی، نمونه در فرمالین ۱۰ درصد برای آزمایشگاه پاتولوژی ارسال شد.

[ Downloaded from mail.jrds.ir on 2026-10-16 ]

در بررسی ماکروسکوپی توده خارج شده (gross) چند قطعه بافت نامنظم با قوام الاستیک مشاهده شد. در نمای میکروسکوپی تکثیر سلول های تومورال به صورت صفحات سلولی( سلول های مکعبی با هسته هیپرکروم و سیتوپلاسم ائوزینوفیلی، بعضا سیتوپلاسم روشن) و همین طور در مناطقی تشکیل فولیکول های شبه تیروئید دیده شدند(شکل ۳)

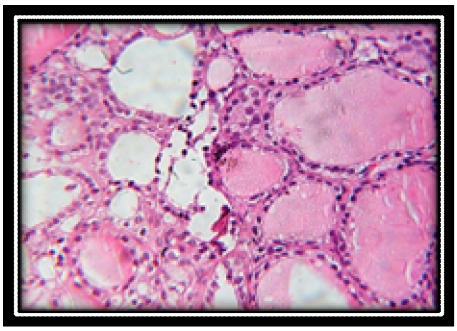

**شکل ۳- سلول های تومورال به صورت صفحه سلولی (سمت راست)و همچنین توده های فولیکولر مشابه بافت تیروئید(سمت چپ) در تصویر مشاهده می شود (H&E × 400)**

و برای تایید تشخیص از رنگ آمیزی ایمونوهیستوشیمی برای تیروگلوبولین استفاده شد. واکنش مثبت سلولهای تومورال و مواد ترشحی با آنتی بادی برعلیه تیروگلوبولین منشا این سلول های تومورال را تائید نمود(شکل۴)

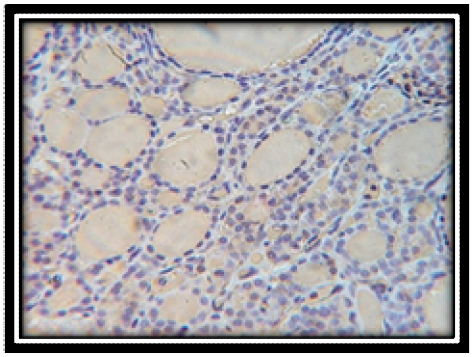

**شکل ۴- واکنش مثبت سلول های تومورال و مواد ترشحی با آنتی بادی تیروگلوبولین در شکل دیده می شود (IHC staining × 400)**

و نهایتا نتیجه پاتولوژی به صورت metastatic follicular carcinoma of thyroid glandگزارش شد .بعداز دیدن این نمای میکروسکوپی و صحبت با بیمار و پزشک معالج بیمار سابقه جراحی تیروئید در انگلستان راحدود ۱۲ سال پیش مطرح نمود که در بحث بیشتر به آن پرداخته می شود.با پی گیری بیمار مشخص شد که بیمار فوق پس از ۴ماه بدلیل متاستاز وسیع ریه فوت کرده است.

**بحث :**

اغلب تومورهای متاستاتیک دهانی در بیماران ، بین دهه ۶تا ۸ زندگی گزارش شده است(۲و۵) .بیمار مورد گزارش ما نیز ۷۱ سال داشت که در این محدوده سنی قرار دارد. هرچند برخی مقالات متاستاز به بافت نرم دهان را از ۲۳ سال تا ۷۰ سال گزارش نموده اند البته ایشان متاستاز بدخیمی های مختلف مانند کبد، ریه ، تیروئید و اعضای تناسلی زنان را به بافت نرم دهانی گزارش نموده اند(۴).محل متاستاز درمقالات مختلف متغیر بوده اما اکثر متاستاز های بافت نرم در لثه گزارش شده اند(۲و۴) نکته مهم آن است که متاستاز دوردست فولیکولر کارسینومای تیروئید به ندرت گزارش شده است .

Rodrigues Gو همکارش متاستاز فولیکولر کارسینومای تیروئید را به صورت هم زمان به بافت نرم و استخوان را گزارش نموده اند(۶). در این جا ما یک مورد متاستاز به کام را گزارش نمودیم که به سینوس ماگزیلا و حفره بینی نیز گسترش یافته بود .

Hefer T وهمکارانش نیز یک مورد متاستاز فولیکولر کارسینومای تیروئید به کام سخت و سینوس ماگزیلری را در سال ۱۹۸۸ گزارش نمود ه بودند که با توجه به دانش ما و جستجو در مقالات منتشر شده مورد مشابه دیگری یافت نشد. ایشان در سال ۱۹۸۸ با گزارش این مورد به عنوان اولین

[ Downloaded from mail.jrds.ir on 2026-10-16 ]

گزارش مورد متاستاز فولیکولر کارسینومای تیروئید به ماگزیلا نتیجه گیری نمودند که از این پس باید احتمال متاستاز از تیروئید نیز در لیست تشخیص افتراقی ضایعات قرار گیرد هرچند این احتمال بسیار کم است خصوصا وقتی سابقه کانسر تیروئید در تاریخچه پزشکی ذکر نشده باشد(۷).

بر اساس منابع ، اغلب تومورهای متاستاتیک در مردان یافت شده است(۲و۴) اما موردی که ما اینجا گزارش نمودیم یک خانم ۷۱ ساله بود.Nishikawa H و همکارانش نیز یک مورد متاستاز تیروئید را به فک پائین در یک خانم ۸۳ ساله گزارش نمودند که استئوبلاستیک بود(۵). البته لازم به ذکر است که فولیکولر کارسینومای تیروئید در زنان شایع تراست پس متاستازهای آن نیز در زنان بیشتر دیده می شود اما از آنجایی که متاستاز این تومور نادر است و احتمالا متاستازهای یافت شده و گزارش شده در منابع عمدتا از ارگان های دیگر مثلا ریه بوده است فراوانی آن در مردان بیشتر گزارش شده است (۸). در اکثر موارد، تومور اولیه قبل از کشف ضایعه متاستاتیک شناخته می‌شود. اما در بعضی موارد، ضایعه دهانی اولین علامت بیماری بدخیم است مانند موردی که اینجا گزارش شد که بیمار سابقه بدخیمی تیروئید نداشت (یا شاید بیمار از آن آگاهی نداشت) و فقط پرکاری تیروئید را در سابقه پزشکی خود داشت. بیمار گزارش پاتولوژی در دست نداشت و تنها ذکر نمود که حدود ۱۲ سال پیش سابقه جراحی تیروئید داشته و گواتر ( پرکاری تیروئید) دارد. Sevinc Aو همکارانش نیز متاستاز فولیکولر کارسینومای تیروئید را به ناحیه کتف قبل از شناسایی تومواولیه در تیروئید گزارش نمودند(۸). نکته حائز اهمیت دیگر آن است که برخی موارد ضایعات متاستاتیک مشابه تومورهای اولیه یا حتی ضایعات واکنشی خوش خیم ظاهر میشوند.(۲)

در مورد حاضر نیز به علت شباهت بالینی ضایعه به تومورهای غدد بزاقی، جراح به آدنوئید سسیستیک کارسینوما و موکواپیدرموئید کارسینوما شک نموده بود. شایداز طرفی نادر بودن متاستاز در حفره دهان و از طرف دیگر تنها بیان سابقه پرکاری تیروئید در تاریخچه پزشکی بیمارسبب شده بودتا جراح در بالین به آن شک ننماید. با مشاهده میکروسکوپی توموری متشکل ازسلول های فولیکولر و فولیکول های تیروئید وهم چنین مثبت شدن رنگ آمیزی ایمونوهیستوشیمی تیروگلوبولین ، مشابه توموربدخیمی که در بافت تیروئید مشاهده می شود(فولیکولر کارسینوما) گزارش پاتولوژی تهیه شد. سپس با جراح و بیمار تماس گرفته شد و سوال شد که آیا بیمارقبلا مشکل تیروئید یا سابقه جراحی داشته است؟ جراح ذکرنمود که بیمار سابقه گواتر را ذکرنموده است و بیمار به یاد آورد که حدود ۱۲ سال پیش در انگلستان نمونه برداری شده است. بیمار گزارش پاتولوژی نداشت و تاکید نمود که خوش خیم بوده است و مشکلی نداشته است. به هرحال بیمار از بدخیمی زمینه ای خبردارنبود و دیده شدن این توده در کام و جراحی آن و گزارش پاتولوژی متاستاتیک بودن ضایعه را نشان داد که همین امر اهمیت شناسایی زودرس ضایعات دهانی را می رساند. به درخواست متخصص غدد و با ذکر این موضوع که بیمار تحت درمان بیماری تیروئید بود آزمایش تیروگلوبولین برای او درخواست شده بود و میزان آن 85ng/mL گزارش شده بود که این یافته نیز به نفع متاستاز بود. پس از تهیه اسکن از تمام بدن توده تومورال در ناحیه ریه نیز یافت شد. یافته ها نشان دادند که علاوه بر متاستاز به دهان متاستاز به ریه نیز وجود دارد . همان گونه که در منابع نیز ذکر شده است متاستاز در فولیکولر کارسینوما معمولا از طریق خون صورت گرفته و در ریه ها و استخوان ها یافت می شود(۹).

[ Downloaded from mail.jrds.ir on 2026-10-16 ]

گاها متاستاز فولیکولر کارسینومای تیروئید به فک سبب شکستگی فک شد ه است و نکته مهم آن است که دندانپزشک اولین فردی بوده که بیمار به وی مراجعه نموده است(۱۰). هرچند احتمال چنین اتفاقی نادر است اما این احتمال وجود دارد. پس دندانپزشکان باید با ضایعات متاستاتیک نیز آشنا بوده و بدانند که میتوانند آن را در لیست تشخیص افتراقی خود به عنوان عامل شکستگی فک قرار دهند خصوصا در مواردی که بیمار سابقه ابتلا به کانسر مانند کانسر تیروئید را دارد. پس از تشخیص ضایعه متاستاتیک در دهان بیمار و بدنبال آن تشخیص متاستاز ریه بیمار بعد از ۴ ماه فوت کرد. همان گونه که در منابع نیز آمده است اکثربیماران با تشخیص متاستازهای دهانی در عرض یک سال فوت می کنند یعنی پروگنوز بسیار ضعیف است(۵و۴و۲) . در این مورد خاص که علاوه بر متاستاز دهانی بیمار متاستاز ریه نیز داشت میزان بقا بیشتر کاهش یافته و تنها ۳ماه بود.

**نتیجه گیری:**

در این جا تومورمتاستاتیک تیروئید در کام اولین نشانه شناسایی بدخیمی با منشا تیروئید بود و بعد از آن متاستاز ریه نیز کشف شد. مجددا بر نقش دندانپزشک به عنوان اولین کسی که ممکن است تومور بدخیم یا متاستاز آن را شناسایی نماید و هم چنین اهمیت تشخیص زودهنگام متاستاز خصوصا در متاستازهای دهانی که پیش آگهی ضعیف دارند تاکید مینمائیم.

**تشکر و تقدیر:**

با سپاس فراوان از همکاران محترم در آزمایشگاه رازی رشت، و همچنین سرکارخانم دکتر سیده طاهره محتوی پور که در تفسیر یافته های رادیوگرافی و مرکز ثبت سرطان جناب آقای دکتر رخشاد که در تهیه اطلاعات مربوط به پیامد بیماری و بقای بیمار ما رایاری نمودند.

[ Downloaded from mail.jrds.ir on 2026-10-16 ]

## *References:*


*1.Tamiolakis D, Tsamis I, Thomaidis V, Lambropoulou M, Alexiadis G, Venizelos I, Jivanakis T, Papadopoulos N. Jaw bone metastases: four cases.Acta Dermatovenerol Alp Panonica Adriat. 2007 Mar;16(1):21-5.*

*2.Neville BW, Damn DD, Allen CM, Bouquot JE. Oral and maxillofacial pathology, Philadelphia; WB Saunders Company, 3rd edition 2009.*

*3.Tamiolakis D, Tsamis I, Thomaidis V, Lambropoulou M, Alexiadis G, Venizelos I, Jivanakis T, Papadopoulos N.Chirurgia (Bucur). Oral complaints caused from metastases to the mandible and maxilla.2007 Jul-Aug;102(4):439-42.*

*4.Lim SY, Kim SA, Ahn SG, Kim HK, Kim SG, Hwang HK, Kim BO, Lee SH, Kim JD, Yoon JH.Metastatic tumours to the jaws and oral soft tissues: a retrospective analysis of 41 Korean patients. Int J Oral Maxillofac Surg. 2006 May;35(5):412-5.*

*5.Nishikawa H, Nakashiro K, Sumida T, Sugita A, Hamakawa H.Mandibular osteoblastic metastasis of poorly differentiated carcinoma of the thyroid gland.Int J Oral Maxillofac Surg. 2010 Mar;39(3):301-4.*

*6.Rodrigues G, Ghosh A.Synchronous bony and soft tissue metastases from follicular carcinoma of the thyroid. J Korean Med Sci. 2003 Dec;18(6):914-6.*

*7.Hefer T, Manor R, Zvi Joachims H, Groisman GM, Peled M, Gov-Ari E, Laufer D.Metastatic follicular thyroid carcinoma to the maxilla.J Laryngol Otol. 1998 Jan;112(1):69-72.*

*8.Sevinc A, Buyukberber S, Sari R, Baysal T, Mizrak B.Follicular thyroid cancer presenting initially with soft tissue metastasis.Jpn J Clin Oncol. 2000 Jan;30(1):27-9.*

*9.Tickoo SK, Pittas AG, Adler M, Fazzari M, Larson SM, Robbins RJ, Rosai J. Bone metastases from thyroid carcinoma: a histopathologic study with clinical correlates. Arch Pathol Lab Med. 2000 Oct;124(10):1440-7.*

*10.Algahtani M, Alqudah M, Alshehri S, Binahmed A, Sándor GK. Pathologic fracture of the mandible caused by metastatic follicular thyroid carcinoma.J Can Dent Assoc. 2009 Jul;75(6):457-60.*


[ Downloaded from mail.jrds.ir on 2026-10-16 ]