بررسی مقایسه‌ای ماست سلها در لیکن پلان و واکنش لیکنوئید دهان با رنگ آمیزی تولوئیدین بلو

دکتر شیما نفرزاده [#1] دکتر مریم سید مجیدی [2] دکتر سپیده سیادتی [1] دکتر علی بیژنی [3] دکتر رضا نژاد مقدم [4]

۱- استادیار بخش پاتولوژی فک و صورت دانشکده دندانپزشکی، دانشگاه علوم پزشکی بابل
۲- استادیار پاتولوژی دهان، فک و صورت مرکز تحقیقات مواد دندانی دانشکده دندانپزشکی، دانشگاه علوم پزشکی بابل
۳- پزشک عمومی
۴- دندانپزشک

خلاصه:

سابقه وهدف: از آنجاییکه طبق مطالعات قبلی از لحاظ هیستوپاتولوژیکی نوع و تعداد ماست سلها در (Oral Lichen Planus) OLP تغییر می‌یابد. هدف از این مطالعه، بررسی مقایسه‌ای ماست سل‌ها به منظور کمک به شناسایی بیماری OLP و افتراق آن از (Oral Lichenoid Reaction) OLR

مواد و روش ها: تحقیق حاضر یک مطالعه توصیفی است که بر روی ۳۴ بلوک پارافینه لیکن پلان و ۲۶ بلوک پارافینه ضایعات لیکنوئید دهان از بایگانی بخش پاتولوژی دانشکده دندانپزشکی و بیمارستان شهید بهشتی بابل انجام شد. برش‌های ۵ میکرونی تهیه شده از بلوک‌های پارافینی با رنگ آمیزی تولوئیدین بلو به روش استاندارد رنگ‌آمیزی و سپس با میکروسکوپ نوری بررسی شدند. در نهایت ماست سل ها بر حسب تعداد کل، تعداد سلول‌های دگرانوله و نسبت ماست‌سلهای دگرانوله به کل ماست‌سلها بررسی و محاسبه گردیدند و در نهایت داده‌ها با کمک نرم افزار SPSS 18 و با آزمون Mann-Whitney مورد تحلیل قرار گرفتند.

یافته ها: نمونه‌ها شامل ۳۴ مورد لیکن پلان (۲۳ زن و ۱۱ مرد با میانگین سنی ۱۳/۰۱±۴۷/۳۵ سال) و ۲۶ مورد لیکنوئید دهان (۱۴ زن و ۱۲ مرد با میانگین سنی ۱۲/۹۱± ۴۰/۴۶ سال) تعداد کل ماست سل‌ها و همچنین تعداد سلول‌های دگرانوله بطور معنادار در گروه لیکن پلان دهان بیشتر از گروه دارای ضایعات لیکنوئید دهان بود ($P<۰/۰۵$). اما نسبت سلول‌های دگرانوله به کل سلولها بین دو گروه لیکن پلان و لیکنوئید اختلاف معناداری نداشت ($P>۰/۰۵$).

نتیجه گیری: به نظر می‌رسد که تعداد کلی ماست سل‌ها و ماست سل‌های دگرانوله را در لیکن پلان دهانی نسبت به واکنش لیکنوئید دهان بیشتر باشد و احتمالا می‌تواند بعنوان یک ویژگی تشخیصی درافتراق هیستوپاتولوژیک لیکن پلان از واکنش لیکنوئید دهان بکار رفته و تفاوت درمانی این دو ضایعه را توجیه نماید.

کلید واژه ها: ماست سل ، لیکن پلان دهانی، واکنش لیکنوئید دهانی

وصول مقاله: ۹۰/۹/۹ اصلاح نهایی: ۹۰/۱۱/۹ پذیرش مقاله: ۹۰/۱۲/۶

مقدمه:

لیکن پلان دهانی(OLP) یک بیماری نسبتاً شایع و مزمن دهانی است که غالباً مخاط دهان را گرفتار می‌کند.[1] لیکن پلان عموماً یک بیماری ایمونولوژیک در نظر گرفته می‌شود که از نظر میکروسکوپیک شبیه به یک واکنش ازدیاد حساسیت با دخالت سلول‌های T می‌باشد.[2] عواملی چون استرس، دیابت، هپاتیت C ، تروما و ازدیاد حساسیت به دارو و فلزات می‌توانند کوفاکتورهای ایجاد کننده لیکن پلان باشند.[3] اکثر بیماران مبتلا به لیکن پلان، بالغین میانسال می‌باشند. زنان نیز به نسبت ۳ به ۲ ، بیشتر از مردان گرفتار می‌شوند. شیوع لیکن

[#] نویسنده مسئول مکاتبات: دکتر شیما نفرزاده، استادیار بخش پاتولوژی فک و صورت دانشکده دندانپزشکی بابل تلفن:۰۱۱۱-۲۲۹۱۴۰۸ Email: shima_nafar2004@yahoo.com

[Downloaded from mail.jrds.ir on 2026-10-15]

[DOR: 20.1001.1.20084676.1391.9.1.6.2]

پلان دهانی بین ۰/۱ تا ۲/۲ درصد گزارش شده است. اگر چه علت این بیماری نامعلوم است، اما از لحاظ هیستوپاتولوژیکی، دژنرسانس سلول‌های بازال بعنوان علت احتمالی آن مطرح شده است. OLP از نظر بالینی نماهای متفاوتی دارد اما عمدتاً به سه صورت رتیکولار، اروزیو و بولوز دیده می‌شود که شکل رتیکولار آن شایع تر از سایر اشکال است. از نظر میکروسکوپی OLP با هایپرکراتوزیس، دژنرسانس سلول قاعده ای، ضخیم شدگی غشای پایه و تجمع لنفوسیت‌های زیر مخاطی مشخص می شود.[۲،۱]

اصطلاح واکنش‌های لیکنوئید دهانی (OLR) به ضایعاتی اطلاق می‌شود که از نظر بالینی و بافت‌شناسی با OLP مشابه است. اما علل بروز آن متفاوت است.[۴] مشخصه واکنش لیکنوئید دهان (OLR) تظاهر بالینی یک طرفه، وجود حاشیه نازک و نامعلوم از تجمع التهابی زیر اپیتلیوم، وجود تعداد قابل توجهی از پلاسما سل در اجتماع لنفوسیتی، تجمع مواد یا سلول‌هایی در بافت‌های دور عروق، ازدیاد اجسام کلوییدو وجود سلول‌های التهاب حاد از قبیل ائوزینوفیلها و نوتروفیلها است.[۱] OLR در اثر عوامل دارویی مانند تیازیدها، پنی سیلامین، بیماری‌های سیستمیک مثل بیماری‌های مزمن کبدی، ویروس هپاتیتC ، دیابت، واکنش‌های آلرژیک نسبت به فلزاتی مانند جیوه آمالگام، مواد غذایی و گلها و بیماری GVHD (دفع پیوند) بوجود می‌آید.[۱،۳،۵] جنبه میکروسکوپی بیماری لیکن پلان (OLP) اختصاصی نیست زیرا مواردی از قبیل واکنش‌های لیکنوئید (OLR) ممکن است نمای میکروسکوپی مشابهی با OLP داشته باشند.[۳] اخیرا به بررسی نقش ماست سل‌ها در آسیب‌شناسی بیماری OLP توجه شده است. ماست سل‌ها مسئول تجمع سلول‌های التهابی در بافت همبند هستند که در پیشرفت و تثبیت شدت بیماری OLP نقش دارند.[۶]

ماست‌سلها سلول‌های مهم سیستم ایمنی و محتوی دانه‌های ترشحی هستند که عموما در اندوتلیوم عروق کوچک در مخاط دهان و پالپ دندان قرار دارند. این سلول‌ها حاوی فاکتورهایی هستند که آزادی آنها منجر به افزایش تجمع لکوسیت‌ها در واکنش‌های التهابی در بیماری‌های مختلف می‌شود. پروتئازهای ماست سل ممکن است در تغییرات غشای پایه در التهاب حفره دهان نقش داشته باشند.[۶،۷]

بر اساس متون نوع و تعداد ماست سلها در OLP تغییر می‌یابد. تعداد ماست‌سلهای دگرانوله در مناطق تخریب شده غشای پایه، واسکولاریتی و ضخامت غشای پایه دراین بیماری در مقایسه با OLR افزایش می‌یابد.[۱]

در حال حاضر تشخیص افتراقی این دو بیماری با کمک تکنیک‌های معمول آزمایشگاهی بسیار دشوار است، بخصوص در مواردی از لیکن پلان که ضایعه پوستی ممکن است در آنها مشاهده نشود. این موضوع می‌تواند بر پیچیدگی‌های درمان بیماری و افزایش مشکلات بیماران تاثیر بگذارد.[۷] مطالعه حاضر به بررسی تعداد و تغییرات ماست‌سلها و مقایسه آنها در بیماری‌های OLP و OLR در دانشکده دندانپزشکی بابل درسال ۱۳۹۰ پرداخته است.

مواد و روش ها:

مطالعه حاضر از نوع توصیفی است. جامعه مورد مطالعه بلوک‌های پارافینه‌ی مبتلایان به OLP و OLR بودند که در بایگانی دانشکده دندانپزشکی دانشگاه علوم پزشکی بابل و بیمارستان شهید بهشتی موجود بوده و از نظر بالینی و هیستوپاتولوژی تشخیص OLP و OLR برای آنها ثبت شده بود. نمونه‌های با طول مناسب اپیتلیوم و عمق کافی بافت همبند وارد مطالعه شدند. اما نمونه‌های با لیکنوئید دیسپلازی و نمونه‌های با طول اپی‌تلیوم ناکافی به علاوه نمونه‌های با عمق لامینا پروپریای ناکافی از مطالعه خارج گردیدند. برای انجام این مطالعه تعداد ۶۰ بلوک پارافینه (۳۴ بلوک لیکن پلان دهانی و ۲۶ بلوک واکنش لیکنوئید دهانی) از نمونه‌های بایگانی شده در گروه آسیب شناسی دانشکده دندانپزشکی و بیمارستان شهید بهشتی استخراج شد و اطلاعات دموگرافیک بیماران شامل (سن، جنس، تاریخچه پزشکی، محل و شکل ضایعه) از پرونده‌های آنها استخراج گردید. رنگ‌آمیزی هماتوکسیلین-

[Downloaded from mail.jrds.ir on 2026-10-15]

[DOR: 20.1001.1.20084676.1391.9.1.6.2]

ائوزین جهت تایید تشخیص انجام شد. سپس رنگ‌آمیزی تولوئیدن بلو با روش استاندارد برای بررسی ماست سلها صورت گرفت و ۵ منطقه پر تراکم سلولی از رتیکولار لامینا پروپریا با میکروسکوپ نوری (Nikon) Y×۱۰۰ در بزرگنمایی ۱۰۰ و ۴۰۰ بررسی شدند.[۷] در نهایت ماست سل‌ها بر حسب تعداد کل، تعداد سلول‌های دگرانوله و نسبت ماست سلهای دگرانوله به کل ماست‌سلها بررسی شدند. یافته‌ها با کمک نرم افزار SPSS 18 و با آزمون Mann-Whitney مورد تحلیل قرار گرفتند. جهت رعایت ملاحظات اخلاقی کلیه اطلاعات مربوط به بیماران نزد مجری طرح بصورت محرمانه باقی ماند.

یافته ها:

در این مطالعه ۶۰ نمونه مربوط به ۳۴ بلوک پارافینه لیکن پلان دهان ۲۳ نفر زن (۳۲/۴ ٪) ، ۱۱ نفر مرد (۶۷/۶ ٪) و ۲۶ بلوک پارافینه لیکنوئید دهان ۱۴ زن (۴۶/۲ ٪) و ۱۲ مرد (۵۳/۸ ٪) بررسی شدند و رنگ‌آمیزی تولوئیدین بلو جهت بررسی تغییرات ماست سل‌ها انجام شد.

محدوده سنی نمونه‌های لیکن پلان دهان ۱۳ ±۴۷/۳ و میانگین سنی نمونه‌های واکنش لیکنوئید دهان ۱۲/۹ ±۴۰ بود. از بین نمونه‌های لیکنوئید دهانی ۷ مورد در لثه ، ۱۵ مورد در گونه، ۴ مورد درکام و از بین نمونه‌های لیکن پلان دهانی، ۲ مورد درلثه ، ۱۸ مورد درگونه ، ۴ مورد درکف دهان و ۶ مورد در کام قرار داشتند.

جدول ۱ - مقایسه تعداد کل ماست سل ها و تعداد سلول‌های دگرانوله بین گروه های لیکن پلان و واکنش لیکنوئید دهان

متغیر	لیکن پلان	ضایعات لیکنوئید		سطح معناداری
	میانگین و انحراف معیار	میانگین	انحراف معیار	
تعداد کل ماست سل ها	۱۹/۸۲ ± ۴/۷۱	۱۷/۴۶±۴/۱۳		۰/۰۲۵
تعداد سلول های دگرانوله شده	۷/۵۹ ±۲/۳۸	۶/۱۵±۲/۷۲		۰/۰۴۵

همانگونه که در جدول (۱) مشاهده می‌شود در آزمون من‌ویتنی اختلاف تعداد کل ماست سل‌ها بین گروه های لیکن پلان و لیکنوئید دهان معنادار بود و تعداد این سلول‌ها در گروه لیکن پلان دهان بیشتر از گروه ضایعات لیکنوئید دهان بود (P = ۰/۰۲).

همچنین تعداد سلول‌های دگرانوله شده در لیکن پلان دهانی بیش از (واکنش لیکنویید دهانی بود و آزمون Mann-Whitney تفاوت معناداری را نشان داد. (P = ۰/۰۴) اشکال ۱ تا ۴ مربوط به نمای هیستوپاتولوژیک لیکن پلان دهانی و واکنش‌های لیکنوئید دهانی می‌باشد.

شکل ۱- بزرگنمایی ۱۰۰ × نمای میکروسکوپی لیکن پلان دهانی با رنگ آمیزی تولوئیدین بلو

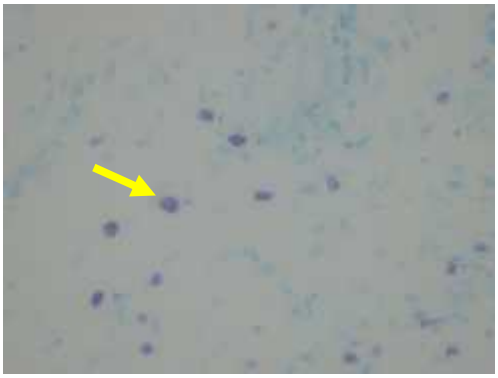

شکل ۲- سلول‌های ماست سل در لیکن پلان دهانی، بزرگنمایی ۴۰۰× میکروسکوپ نوری (فلش زرد)

[Downloaded from mail.jrds.ir on 2026-10-15]

[DOR: 20.1001.1.20084676.1391.9.1.6.2]

شکل ۳- نمای میکروسکوپی واکنش لیکنوئید دهان با رنگ آمیزی تولوئیدین بلو با بزرگنمایی ۱۰۰ × میکروسکوپ نوری

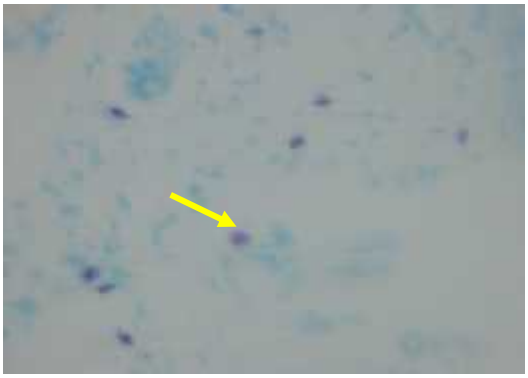

شکل ۴- سلول‌های ماست سل در واکنش لیکنوئید دهان با بزرگنمایی ۴۰۰× میکروسکوپ نوری

بحث:

در مطالعه حاضر بین تعداد ماست سل‌ها در لیکن پلان دهانی و ضایعات لیکنوئید دهان تفاوت معنادار وجود داشت و طبق یافته‌های مشاهده شده، تعداد کل ماست سل ها در نمونه‌های لیکن پلان بطور معناداری بیشتر از تعداد کل ماست سل ها در واکنش های لیکنوئید دهان بود. همچنین بین تعداد ماست سل‌های دگرانوله شده در این دو بیماری تفاوت معنادار وجود داشت. بالاتر بودن تعداد ماست سل ها و ماست سل های دگرانوله در OLP به این حقیقت نسبت داده شده که احتمالا این سلول ها فراورده‌های پیش ساخته یا تازه تولید شده ای مانند سایتوکین‌ها، کموکین‌ها، TNF-α آزاد می‌کنند که در تنظیم پاسخ ایمنی و فعال شدن سلول های T نقش دارند.[۳] TNF-α باعث ترشح RANTES و سایر مدیاتورها از سلول‌های T می شود که باعث تولید ماتریکس متالوپروتئینازها از سلول‌های T می‌شوند. ماتریکس متالوپروتئینازها به همراه کیماز و تریپتاز تولید شده ماست سلها باعث تخریب پروتئینهای ساختاری غشای پایه و نهایتا شکست غشای پایه می‌شود.[۶]

نتایج مطالعه Jose و همکارانش مشابه مطالعه ما بود. آنها همچنین مشاهده کردند که TNF-α می‌تواند باعث فعال شدن اندوتلیوم و بروز مولکول‌های اتصالی شده و موجب اتصال لکوسیت ها شود. تعداد ماست سل‌ها در بافت همبند عمقی‌تر نسبت به بافت همبند زیر اپیتلیال افزایش بیشتری داشت و همچنین دگرانوله شدن ماست سل‌ها در منطقه زیر اپی‌تلیال بارزتر بود. ایشان پیشنهاد کردند که ماست سل‌هایی که در حال مهاجرت از عروق خونی به سمت خارج عروق در بافت پیوندی عمقی‌تر هستند، متعاقبا به سمت منطقه‌ی زیر اپیتلیال می‌روند، که اثر بیولوژیکی خود را بر عروق خونی اعمال می‌کنند و در بکارگیری مجدد سلول‌های التهابی در محل ضایعه کمک می‌نمایند.[۸]

درمطالعه Juneja و همکارانش تعداد ماست سل‌های دگرانوله در مناطق دژنره غشای پایه افزایش یافته بود. همچنین واسکولاریتی و ضخامت غشاء پایه در OLP در مقایسه با OLR افزایش یافته بود و ضخامت اپیتلیوم در OLR کاهش پیدا کرده بود. در مطالعه‌ی ایشان تعداد ماست‌سل‌ها بین گروه‌های OLP و OLR تفاوت معنادار داشت که این یافته مشابه با یافته‌های مطالعه‌ی ما بود. همچنین در مطالعه‌ی آنها مقایسه تعداد کل ماست سل‌های دگرانوله در گروه‌های OLP و OLR اختلاف معناداری نشان داد که این یافته در مطالعه‌ی ما نیز مشاهده شد.[۹] Zhao و همکارانش نشان دادند که ۶۰ درصد ماست سل‌ها در نواحی‌ای از بافت همبند لیکن پلان که غشای پایه تخریب شده است قراردارند و ۲۰ درصد ماست‌سلها در قسمت‌های با غشای پایه سالم دگرانوله شده‌اند. به گفته ایشان سلول‌های T در OLP، RANTES تولید و ترشح می‌کنند که فرایند

[Downloaded from mail.jrds.ir on 2026-10-15]
[DOR: 20.1001.1.20084676.1391.9.1.6.2]

دگرانوله شدن ماست سل‌ها را در OLP تحریک می‌کند.[۱۰]

نتایج مطالعه‌ی Janardhanan و همکارانش، تفاوت معناداری را بین تراکم ماست سل‌ها در OLP و مخاط نرمال نشان داد. در این مطالعه توزیع ماست سل‌ها بطور معناداری در زیر باند التهابی افزایش یافته بود. میزان ماست سلهای دگرانوله نیز در این منطقه غالب بود. به عقیده ایشان توزیع ماست سل‌ها در سطوح مختلف ممکن است نشان دهنده‌ی نقش ماست‌سل‌ها در مراحل مختلف OLP باشد. فاز اول ممکن است دربرگیرنده‌ی عروق خونی باشد تا عروق را گشاد و لنفوسیت‌ها را به داخل بافت بریزند. متعاقباً لنفوسیت‌ها به منطقه‌ی ساب اپیتلیال متصل می‌شوند. همچنین ماست سل‌ها ممکن است مقداری سیتوکین رها کنند که موجب تخریب ماتریکس خارج سلولی شده و لنفوسیت های هدف را به سمت غشای پایه جذب کنند.[۱۱]

نتایج مطالعه‌ی Amberkar و همکارانش نشان داد که تعداد ماست سلها در مبتلایان OLP بطور معناداری بیشتر از مخاط طبیعی است که این یافته با نتایج مطالعه ی ما همخوانی دارد.[۱۲] در این مطالعه در مقایسه بین گروه‌های OLP اروزیو و OLP رتیکولار، تعداد ماست سل ها در OLP اروزیو بطور معناداری بیشتر از گروه رتیکولار بود و افزایش در تعداد ماست سل‌های دانه‌دار در منطقه عمقی تر در OLPاروزیو و رتیکولار مشاهده شد. در حالیکه افزایش در تعداد ماست سل‌های دگرانوله در منطقه میانی در OLP اروزیو و رتیکولار مشاهده گردید.

در مطالعه Jahanshahi و همکارانش اختلاف معناداری در تعداد کل ماست سل‌ها بین OLP و OLR مشاهده نشد اما تعداد ماست سل ها در OLP و OLR بطور معناداری بیشتر از گروه کنترل بود و تفاوت آماری معنادار بین تعداد ماست سل‌های دگرانوله‌ی OLP و ضایعات OLR تنها با رنگ‌آمیزی مشاهده شد که این یافته مشابه با یافته مطالعه‌ی ما بود. اما اختلاف آماری معنادار در نسبت ماست سل‌های دگرانوله به کل ماست سل‌ها بین گروه های OLP و OLR با هر دو روش رنگ آمیزی هیستوشیمیایی و ایمونوهیستوشیمیایی مشاهده شد که این یافته در مطالعه ما حاصل نگردید.[۷]

مطالعه‌ی Moshre و همکارانش بالاتربودن تعداد ماست سلها را در باند لنفوسیتی ولایه زیر آن درلیکن پلان دهان نسبت به افراد سالم نشان داد که درتشخیص نمونه‌های مشکوک می‌تواند کمک کننده باشد.[۱۳]

مطالعه Sharma و همکاران بالاتربودن تعدادکلی ماست سلها را درOLP وOLR نسبت به مخاط نرمال نشان دادند ولی بینOLP و OLR ازاین نظر تفاوت معنی‌دار نبود [۱۴] که با نتایج مطالعه‌ی ما در تناقض است. علت آن می‌تواند ناشی از تعداد کم نمونه (۱۰ مورد) در آن مطالعه باشد.

نتیجه گیری:

به نظر می‌رسد که تعداد کلی ماست سل‌ها و ماست سل‌های دگرانوله را در لیکن پلان دهانی نسبت به واکنش لیکنوئید دهان بیشتر باشد واحتمالا تفاوت مشاهده شده می‌تواند به عنوان یک ویژگی تشخیصی در افتراق هیستوپاتولوژیک لیکن پلان از واکنش لیکنوئید دهان مورد استفاده قرار گیرد.

تقدیر وتشکر:

لازم به ذکراست که این مقاله نتیجه یک پایان نامه دانشجویی بوده وکلیه هزینه‌های مربوطه را بخش سلولی مولکولی دانشگاه علوم پزشکی بابل متقبل شده است.

[Downloaded from mail.jrds.ir on 2026-10-15]

[DOR: 20.1001.1.20084676.1391.9.1.6.2]

References:

1- Neville Bw,Damm DD,Allen C.Bouqot JE.Oral and Maxillofacial Pathology, 3rd Ed ,Philadelphia,W.B.Saunders; 2009 : 782-788.

2- Regezi A,Sciubba J,Jordan C.K.Oral Pathology, Fifth Edition, California Saunders; 2008 ; 98.

3- Abol K, Abbass. Cellular and Molecular Immunology .1st Edition, Hayan Co, 1994:253-255 .

4- Ghalayani P, Razavi Sm, Gholammi D. Comparative Study of Number and Distribution of Ig Cells in Oral Lichen Planus and Oral Lichenoid Lesions. Dent Res J. 2009 Spring; 6(1);P:1-5

5- Serrano-Sanchez P, Bagan Jv, Jimenez –Soriano Sarrion G.Drug induced Oral Lichenoid Reaction. A literature review. J Clin Exp Dent 2010 ,2(2): 92-96.

6- Ditrichova D, Kapralova S, Tichy M, Ticha V, Dobesova J, Justova E,et al. Oral lichenoid lesions and allergy o dental materials. Biomed Pap Med Fac Univ Palacky Olomouc Czech Repub. 2007 Dec;151(2):333-9.

7- Jahanshahi Gh, Aminzadeh A. A Histochemical and Immunohistochemical Study of Mast Cells in Differentiating Oral Lichen Planus from Oral Lichenoid Reaction. Quintessence Interventional. 2010 Mar; 41(3);P: 221-227

8- Jose M, Raghu Ar, Rao Nn. Evaluation of Mast Cells in Oral Lichen Planus And Oral Lichenoid Reaction. Indian J Dent Res. 2001 Jul-Sep;12(3):175-9.

9- Juneja M, Mahajan S, Rao Nn, George Th, Boaz K. Histochemical Analysis Of Pathological Alterations In Oral Lichen Planus And Oral Lichenoid Lesions. J Oral Sci. 2006 Dec;48(4):185-93

10- Zhao ZZ, Savage NW, Sugerman PB, Walsh LJ. Mast cell / T Cell Interaction in Oral Lichen Planus. J Oral Pathol Med. 2002 Apr;31(4):189-95

11- Janardhanan M, Ramesh V. Mast Cells in Oral Lichen Planus. OMPJ 2010,1(2.(

12- Amberkar V S. Topographical Distribution and Morphology of Mast Cells in Oral Lichen Planus. Phd thesis. Rajiv Gandhi University of Health Sciences, Karnataka Bangalore.2002-2005

13- Moshref M, Jahanbani J.Evaluation of Number of Mast Cells On Oral Lichen Planus .J Kerman Med .1997 ; 3(2):67-72.

14- Sharma R. Role of Mast Cells in Pathogenesis of Oral Lichen Planus. J Oral Maxillofac Pathol. 2011 Sep;15(3):267-71.

[Downloaded from mail.jrds.ir on 2026-10-15]

[DOR: 20.1001.1.20084676.1391.9.1.6.2]