مقایسه قدرت دیجیتال رادیوگرافی و رادیوگرافی معمولی در تشخیص تحلیل خارجی دندان (مطالعه آزمایشگاهی)

دکتر زهره خلیلک [۱] دکتر بهاره دادرسان فر [#۱] دکتر ساندرا مهرعلیزاده [۲] دکتر ارژنگ فلاحدوست[۱] دکتر لاله مخبری[۳]

۱- استادیار بخش اندودانتیکس، دانشگاه آزاد اسلامی، واحد دندانپزشکی تهران
۲- استادیار بخش رادیولوژی فک و دهان و صورت، دانشگاه آزاد اسلامی، واحد دندانپزشکی تهران
۳- دندانپزشک

خلاصه:

سابقه و هدف: تشخیص تحلیل خارجی ریشه دندان در رادیوگرافی از مشکلات اساسی در اندودنتیکس می‌باشد. این ضایعه منجر به از دست رفتن نسوج دندانی می‌شود و تشخیص آن در مراحل اولیه باعث افزایش امکان نگهداری دندان می‌گردد. هدف از این مطالعه مقایسه قدرت تشخیصی رادیوگرافی معمولی و دیجیتال در تشخیص تحلیل خارجی ریشه دندان در شرایط آزمایشگاهی بود.

مواد و روش ها: در این تحقیق تشخیصی ۴۰ دندان قدامی فک بالا و پایین که در بررسی رادیوگرافیک اولیه بدون تحلیل خارجی بودند در داخل فانتوم هایی که دارای معادل بافت سخت و نرم بودند قرار گرفتند و تصاویر رادیوگرافی معمولی و دیجیتال از آنها تهیه شد. سپس با استفاده از دستورالعمل ایزو در این دندان ها حفراتی به عمق ۰/۹ میلی‌متر و قطر ۰/۹ میلیمتر در یک سوم کرونال ایجاد شد. تصاویر رادیوگرافی معمولی و دیجیتال از هر دندان از سه زاویه ارتورادیال، مزیورادیال و دیستورادیال گرفته شد. قدرت تشخیصی رادیوگرافی های دیجیتال و معمولی توسط نرم افزار۱۶ SPSS و با استفاده از آزمون آماری Chi-Square ارزیابی گردید.

یافته‌ها: آزمونهای پنج‌گانه نشان داد که حساسیت، ویژگی، ارزش پیش بینی مثبت، ارزش پیش بینی منفی و دقت در رادیوگرافی دیجیتال به ترتیب ۸۴٪،۹۳٪،۹۷٪،۶۵٪،۸۶٪ و در رادیوگرافی معمولی ۶۶٪، ۷۳٪، ۸۸٪،۴۲٪،۶۸٪ بود و غیر از ارزش پیش‌بینی مثبت نسبت به رادیوگرافی معمولی تفاوت معنی‌دار دیده شد (P<۰/۰۵). در خصوص نمونه های بدون تحلیل و دارای تحلیل با زاویه تابش ارتورادیال و دیستورادیال و مزیورادیال تفاوت آماری بین رادیوگرافی معمولی و دیجیتال رادیوگرافی مشاهده شد (P<۰/۰۵).

نتیجه گیری: قدرت تشخیصی رادیوگرافی دیجیتال نسبت به رادیوگرافی معمولی در تشخیص تحلیل خارجی بیشتر است.

کلید واژه ها: رادیوگرافی معمولی، رادیوگرافی دیجیتال، تحلیل خارجی

وصول مقاله: ۹۰/۶/۲۲ اصلاح نهایی: ۹۰/۷/۲۸ پذیرش مقاله: ۹۰/۹/۱۰

مقدمه:

تشخیص تحلیل خارجی در رادیوگرافی از مشکلات اساسی در اندودانتیکس می‌باشد چرا که ادامه روند تحلیل، منجر به از دست رفتن نسوج دندانی گشته تا جایی که امکان نگهداری دندا ن میسر نمی باشد. بیشترین درصد شیوع تحلیل خارجی در ثنایاها گزارش شده است ولی در دندان‌های خلفی نیز دیده می‌شود. اولین تشخیص کلینیکی تحلیل خارجی از روی رادیوگرافیهای دهانی می‌باشد. [۱-۴] رادیوگرافی معمولی (با فیلم) علیرغم رواج فراوان معایبی دارد که از آن جمله می‌توان به وجود مراحل ظهور و ثبوت تاریکخانه که هر کدام ار آنها بر فیلم رادیوگرافی و تشخیص نهایی تاثیر می‌گذارد، زمان طولانی آماده شدن فیلم، تغییر کیفیت فیلم به مرور زمان و دوز جذبی بالای بیمار اشاره کرد. [۵،۶]

امروزه با پیشرفت فن آوری و با توجه به موارد گفته شده دیجیتال رادیوگرافی به عنوان یک انتخاب در برابر رادیوگرافی معمولی قرار گرفته است و استفاده از آن در دندانپزشکی روز به روز در حال گسترش است. امروزه در تحقیقات گوناگون توانایی سیستم‌های دیجیتال نسبت به روش Film base مورد نظر محققین قرار

[#] **نویسنده مسئول مکاتبات:** دکتر بهاره دادرسانفر، بخش اندودانتیکس دانشگاه آزاد اسلامی آدرس:خیابان پاسداران، خیابان نیستان دهم، پلاک ۳ ، صندوق پستی: ۱۹۵۸۵/۱۷۵
تلفن و نمابر: ۲۲۵۸۰۹۶۵ تلفن: ۳-۲۲۵۶۴۵۷۱ تلفن همراه: ۰۹۱۲۳۱۴۶۸۵۷

[Downloaded from mail.jrds.ir on 2026-10-15]

[DOR: 20.1001.1.20084676.1390.8.4.6.1]

گرفته است.[۷،۸] از مزیتهای تکنیک دیجیتال می‌توان به این نکات اشاره نمود: ظهور فوری تصویر و حذف مراحل تاریکخانه‌ای و در نتیجه افزایش سرعت در کار، امکان ذخیره‌سازی تصویر و ارسال سریع آن به مکان دیگر، کاهش میزان اشعه تابیده شده به مقدار ۹۰-۵۰ درصد (به دلیل وجود گیرنده های بسیار حساس)، توانایی پردازش تصویر و تغییر در کنتراست و روشنایی و تصحیح خطا.[۹] تحقیقات گوناگونی در زمینه ارزیابی رادیوگرافیک انواع تحلیل انجام شده است.[۱۶-۱۰] در تحقیقBorg و همکاران قدرت تشخیصی کلی رادیوگرافی معمولی و دیجیتال رادیوگرافی برا ی تشخیص ضایعات تحلیل خارجی تفاوت چندانی نداشتند.[۱۱] در حالیکه در تعداد بیشتری از مقالات قدرت تشخیصی دیجیتال رادیوگرافی برای تشخیص تحلیل داخلی و خارجی مناسب تر تشخیص داده شده است.[۱۰،۱۲]

در این تحقیق که در گروه آموزشی رادیولوژی دانشکده دندانپزشکی دانشگاه آزاد اسلامی انجام گرفت، یافته‌های حاصل از دیجیتال رادیوگرافی داخل دهانی و رادیو گرافی معمولی به روش film base در تشخیص تحلیل خارجی مصنوعی دندان به عمق کمتر از یک میلیمتر در سمت باکال دندان، با استاندارد طلایی مقایسه گردید.

مواد و روش‌ها:

در این تحقیق تشخیصی تعداد ۴۰ دندان قدامی فک بالا که در بررسی رادیوگرافیک بدون تحلیل خارجی و داخلی، شکستگی تاج و ریشه و پوسیدگی بودند، انتخاب شدند. ابتدا دندانها در داخل فانتومهایی (England, Adam rolly) که دارای معادل بافت سخت و بافت نرم برای همانند سازی نمای داخلی محیط دهان بودند، قرار گرفتند. یک بار با رادیوگرافی معمولی (Trophy Trex Group, France - کیلو ولتاژ دستگاه ۶۰ و میلی آمپر آن ۸ بود) و یک بار با رادیوگرافی دیجیتال (سنسور size2 دیجیتال رادیوگرافی Ritter ساخت کشور آمریکا) با زاویه تابش عمودی ۴۰ درجه زاویه افقی ارتورادیال تصویر برداری شدند و این تصاویر به عنوان گروه بدون تحلیل در نظر گرفته شدند. فاصله تیوپ رادیوگرافی تا دندان برای تمامی نمونه ها با استفاده از Endo-ray (DENTSPLY,SwitzerLand) ثابت و زاویه عمودی دستگاه برای تمام نمونه‌ها ۴۰ درجه بود. رادیوگرافی با تکنیک رادیوگرافی پری‌اپیکال با استفاده از فیلم‌های کداک (Kodak dental film E speed, Kodak Company, Rochester, N.Y) انجام گرفت .

سپس در تمام دندانها حفرات تحلیل خارجی در یک سوم کرونالی به عمق ۰/۹ میلیمتر و قطر ۰/۹ میلیمتر با فرز روند ۰۰۹ توربین (تیزکاوان ساخت ایران) در سطح باکال تهیه شد و دندان‌ها مجددا در داخل فانتومها قرار گرفتند. سپس از دندان‌ها با استفاده از رادیوگرافی معمولی و دیجیتال رادیوگرافی داخل دهانی مشابه شرایط اولیه تصاویر لازم گرفته شد. رادیوگرافی در سه زاویه ارتورادیال، مزیورادیال و دیستورادیال با تغییر زاویه افقی ۱۵ درجه انجام گرفت. مراحل ظهور و ثبوت در زمان استاندارد ۴ دقیقه و ۳۰ ثانیه و با دستگاه اتوماتیک Dentox ساخت کشور آمریکا انجام شد. تصاویر حاصله از دیجیتال رادیوگرافی در درون فایل ذخیره شدند. تصاویر حاصله توسط دو اندودنتیست و یک رادیولوژیست که از نحوه اجرای تحقیق مطلع بودند ولی از وجود یا عدم وجود تحلیل در دندانها اطلاعی نداشتند، مورد بررسی قرار گرفتند. به تمامی عکسها کدهایی داده شد و در یک فرم ثبت شد. مشاهده تصاویر در زیر نور نگاتوسکوپ و با ذره بین با قدرت درشت نمایی دو برابر انجام شد. همین مراحل برای رادیوگرافی دیجیتال انجام شد. بدین منظور از مانیتور-BenQ (FP567s,Taipei,Taiwan)با رزولوشن ۱۰۲۴ x768 پیکسل استفاده شد.

لازم به ذکر است که بزرگ نمایی تصاویر تا ۱۲۰ درصد جهت همانند سازی شرایط موجود در کلینیک انجام گرفت. سایر عوامل نظیرBrightness، Textureو Contrast دست نخورده باقی ماندند و نتایج حاصل از مقایسه دو روش در فرمهای مخصوص ثبت گردید.

نحوه ثبت مشاهدات در فرمهای مخصوص به گونه‌ای بود که مشاهده کنندگان از نظر یکدیگر اطلاعی نداشتند .

[Downloaded from mail.jrds.ir on 2026-10-15]

[DOR: 20.1001.1.20084676.1390.8.4.6.1]

برنامه آماری: اطلاعات با استفاده از نرم افزار SPSS و آزمون آماری chi-square بررسی شد. سطح معنی دار بودن (P<۰/۰۵) در نظر گرفته شد.

یافته‌ها:

تشخیص تحلیل خارجی مصنوعی دندان با روشهای رادیوگرافی معمولی و دیجیتال در این تحقیق با یکدیگر مقایسه گردید (نمودار ۱).

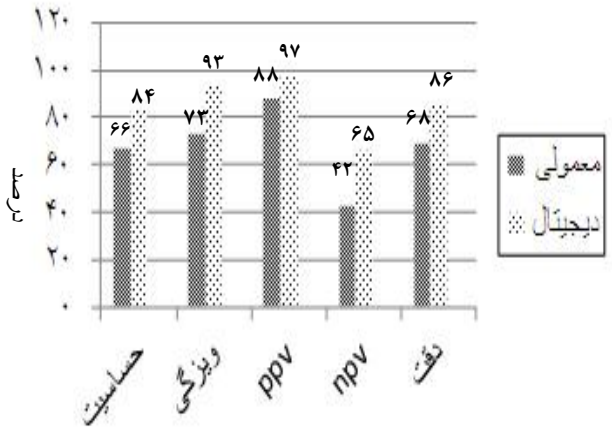

نمودار ۱- توزیع دندان های مورد بررسی بر حسب شاخص‌های تشخیصی به تفکیک روش‌های تشخیصی

دندانهای قدامی کشیده شده فک بالا و پایین که در یک سوم کرونال سمت باکال بدون تحلیل بوده و یا با فرز به قطر و عمق ۰/۹ میلیمتر تحلیل ایجاد شده بود به عنوان نمونه های استاندارد در نظر گرفته شد. همانطور که در نمودار ۲ مشخص است، آزمونهای پنج‌گانه نشان داد که حساسیت، ویژگی، ارزش پیش بینی مثبت، ارزش پیش بینی منفی و دقت در رادیوگرافی دیجیتال نسبت به رادیوگرافی معمولی با اطمینان ۹۵ درصد معنی‌دار می‌باشد (P<۰/۰۵). حساسیت تشخیص تحلیل خارجی با استفاده از رادیوگرافی معمولی برابر ۶۶ درصد، با حدود اطمینان ۹۵ درصد و حد بالای ۷۱ درصد و حد پایین ۶۲ درصد بود. حساسیت تشخیص تحلیل خارجی با استفاده از رادیوگرافی دیجیتال برابر ۸۴ درصد، با حدود اطمینان ۹۵ درصد و حد بالای ۸۷ درصد و حد پایین ۸۰ درصد بود. بین میزان حساسیت تشخیص تحلیل خارجی در دو روش فوق اختلاف آماری معنی دار مشاهده شد (P<۰/۰۵). ویژگی تشخیص تحلیل خارجی با استفاده از رادیوگرافی معمولی برابر ۷۳ درصد، با حدود اطمینان ۹۵ درصد و حد بالای ۸۱ درصد و حد پایین ۶۵ درصد بود. ویژگی تشخیص تحلیل خارجی با استفاده از رادیوگرافی دیجیتال برابر ۹۳ درصد، با حدود اطمینان ۹۵ درصد و حد بالای ۹۷ درصد و حد پایین ۸۸ درصد بود. بین میزان ویژگی تشخیص تحلیل خارجی در دو روش فوق اختلاف آماری معنی‌داری مشاهده شد (P<۰/۰۵). ارزش پیش بینی مثبت (ppv) تشخیص تحلیل خارجی با استفاده از رادیوگرافی معمولی برابر ۸۸ درصد، با حدود اطمینان ۹۵ درصد و حد بالای ۹۲ درصد و حد پایین ۸۴ درصد بود. ارزش پیش‌بینی مثبت (ppv) تشخیص تحلیل خارجی با استفاده از رادیوگرافی دیجیتال برابر ۹۷ درصد، با حدود اطمینان ۹۵ درصد و حد بالای ۹۹ درصد و حد پایین ۹۵ درصد بود. بین ارزش‌پیش‌بینی مثبت (ppv) تشخیص تحلیل خارجی در دو روش فوق اختلاف آماری معنی‌داری نیست مشاهده نشد (P>۰/۰۵). ارزش پیش‌بینی منفی (npv) تشخیص تحلیل خارجی با استفاده از رادیوگرافی معمولی برابر ۴۲ درصد، با حدود اطمینان ۹۵ درصد و حد بالای ۴۹ درصد و حد پایین ۳۵ درصد بود. ارزش پیش‌بینی منفی (npv) تشخیص تحلیل خارجی با استفاده از رادیوگرافی دیجیتال برابر ۶۵ درصد، با حدود اطمینان ۹۵ درصد و حد بالای ۷۲ درصد و حد پایین ۵۸ درصد بود. بین ارزش پیش بینی منفی (npv) تشخیص تحلیل خارجی در دو روش فوق اختلاف آماری معنی داری مشاهده شد (P<۰/۰۵). دقت(accuracy) تشخیص تحلیل خارجی با استفاده از رادیوگرافی معمولی برابر ۶۸ درصد، با حدود اطمینان ۹۵ درصد و حد بالای ۷۲ درصد و حد پایین ۶۴ درصد بود. دقت (accuracy) تشخیص تحلیل خارجی با استفاده از رادیوگرافی دیجیتال برابر ۸۶ درصد، با حدود اطمینان ۹۵ درصد و حد بالای ۸۹ درصد و حد پایین ۸۳ درصد بود. بین دقت (accuracy) تشخیص تحلیل خارجی در دو روش فوق اختلاف آماری معنی داری مشاهده شد(P<۰/۰۵).

[Downloaded from mail.jrds.ir on 2026-10-15]

[DOR: 20.1001.1.20084676.1390.8.4.6.1]

بحث:

نتایج این تحقیق نشان داد که دیجیتال رادیوگرافی به طور معنی داری در زوایای مختلف تابش اشعه، حفرات قابل تشخیص بیشتری را در مقایسه با رادیوگرافی معمولی نشان می‌دهد. همچنین تمامی فاکتورهای حساسیت، ویژگی، ارزش پیش بینی مثبت، ارزش پیش بینی منفی و دقت در رادیوگرافی دیجیتال در مقایسه با روش معمولی به طور معنی داری بیشتر بود. در مقایسه‌ی زوایای مختلف تابش اشعه با زاویه تابش ارتورادیال در هر دو روش معمولی و دیجیتال حفرات بیشتری تشخیص داده شد، اما این تفاوت معنی داری نبود.

اگر چه در مطالعه‌ی Borg و همکاران [۱۱] بر خلاف مطالعه حاضر تفاوت آماری معنی‌داری در مقایسه دو روش فیلم و دیجیتال با سنسور SPS در تشخیص تحلیل خارجی مصنوعی دندان پیدا نشد، اما لازم به ذکر است که آنها برای مشاهده تحلیل خارجی تنها از زاویه تابش ارتورادیال استفاده کردند. همچنین آنها تصاویر دیجیتال رادیوگرافی را می‌توانستند از نظر brightness و density دستکاری کنند. در این مطالعه از سه زاویه ، تابش صورت گرفت و تنها از گزینه بزرگنمایی رادیوگرافی دیجیتال استفاده شد و هیچ تغییری در سایر عوامل مانند contrast ، brightness و texture که در تشخیص نهایی تاثیرگذار است، داده نشد. در تحقیق Westphalen و همکاران، قدرت کلی تصاویر دیجیتال رادیوگرافی در مقایسه با رادیوگرافی معمولی در تشخیص تحلیل خارجی مصنوعی دندان بیشتر بود.[۱۲] در تحقیق حاضر قدرت کلی تصاویر رادیوگرافی دیجیتال در مقایسه با رادیوگرافی معمولی در تشخیص تحلیل خارجی مصنوعی دندان در کرونال بیشتر بود. زوایای تابش در مطالعه مذکور مشابه زوایای تابش در مطالعه حاضر می‌باشد. لیکن آنها نتایج حاصل از زوایای مختلف تابش اشعه را با هم مقایسه نکردند، در صورتی که در تحقیق حاضر این کار انجام شد و با استفاده از زاویه تابش ارتورادیال در مقایسه با زوایای تابش مزیورادیال و دیستورادیال در هر دو روش رادیوگرافی معمولی و دیجیتال تعداد حفرات بیشتری قابل تشخیص بودند. قابل توجه است که در تحقیق مورد نظر[۱۲]، رادیولوژیست ها در مقایسه با اندودانتیستها با استفاده از رادیوگرافی معمولی حفرات بیشتری را تشخیص دادند، اما اندودانتیستها با رادیوگرافی دیجیتال حفرات بیشتری را تشخیص دادند. در تحقیق ما هم رادیولوژیست‌ها و هم اندودانتیستها با روش دیجیتال حفرات بیشتری را تشخیص دادند.

Goldberg و همکاران ارزیابی رادیوگرافیک حفرات مصنوعی تحلیل خارجی را انجام دادند و برای این منظور تنها از رادیوگرافی معمولی استفاده کردند.[۱۳] مشاهده تصاویر در تحقیق آنها در دو مرحله صورت می‌گرفت. در مرحله اول تصاویر را بدون این که بتوانند آنها را با تصاویر قبل از تهیه حفره مقایسه کنند، مشاهده کردند. در مرحله دوم می‌توانستند تصاویر را با تصاویر قبل از تهیه حفره مقایسه کنند که در نتیجه این کار حفرات بیشتری را توانستند تشخیص دهند. آنها در بررسی تحلیل خارجی مصنوعی از دندان‌های سانترال ماگزیلا در دو جسد استفاده کردند. در هر یک از جسدها زاویه عمودی و افقی مورد استفاده برای تابش اشعه تفاوت داشت. ولی در نهایت مقایسه‌ای بین زوایای مختلف تابش اشعه در تشخیص حفرات تحلیل خارجی صورت نگرفت. در صورتی که در تحقیق حاضر از تعداد نمونه بیشتری استفاده شد و همچنین مقایسه بین زاویه‌ی تابش اشعه و تشخیص تحلیل خارجی انجام شد.

در تحقیقات Westphalen و همکاران، همچنین Goldbergو همکاران حفرات در قطرهای مختلف (کوچک، متوسط و بزرگ) و در نواحی مختلف تهیه شدند. [۱۳،۱۲] Brog و همکاران نیز از یک قطر ۱/۲ میلی‌متر و دو عمق ۰/۶ و ۰/۹ میلیمتر استفاده کردند و حفرات را در نواحی مختلف سطح ریشه تهیه کردند. در تحقیق ما با توجه به مطالعه آزمایشی انجام شده، حفرات تنها در قطر ۰/۹ میلیمتر و عمق ۰/۹ میلیمتر و در یک سوم کرونالی نیمه باکالی کانال دندانها تهیه شدند .

Durack و همکاران در تحقیق خود توانایی

[Downloaded from mail.jrds.ir on 2026-10-15]

[DOR: 20.1001.1.20084676.1390.8.4.6.1]

(CBCT) یا (cone beam computed tomography) و رادیوگرافی دیجیتال را در تشخیص تحلیل خارجی مصنوعی در دندانهای کشیده شده انسان با هم مقایسه کردند و به این نتیجه رسیدند که CBCT روش قابل اعتمادتری در این مورد است.[۱۷] همچنین Addzio و همکاران رادیوگرافی معمولی و CBCT را در تشخیص مواردی مانند وجود فایل شکسته، پرفوریشن ریشه و تحلیل خارجی ریشه با هم مقایسه کردند. آنها نیز به این نتیجه رسیدند که CBCT بطور معنی داری نسبت به رادیوگرافی معمولی در تشخیص تحلیل خارجی ریشه برتری دارد.[۱۸]

اما باید به این نکته توجه داشت که استفاده از CBCT برخلاف رادیوگرافی دیجیتال و رادیوگرافی معمولی در مطب‌های دندانپزشکی امکان پذیر نیست، بعلاوه این روش هزینه بسیار زیادی در بر دارد.

نتیجه گیری:

با توجه به نتایج این تحقیق و بالاتر بودن قدرت تشخیصی رادیوگرافی دیجیتال در مقایسه با رادیوگرافی معمولی، همچنین نتایج حاصل از تحقیقات قبلی، این روش به عنوان یک انتخاب در مقابل رادیوگرافی معمولی قرار می‌گیرد. استفاده بهینه از دیجیتال رادیوگرافی در تشخیص ضایعات تحلیل خارجی می‌تواند در تشخیص به موقع تحلیل خارجی و جلوگیری از سیر پیشرفت بیماری که در نهایت منجر به کشیدن دندان میشود جلوگیری به عمل آورد.

[Downloaded from mail.jrds.ir on 2026-10-15]

[DOR: 20.1001.1.20084676.1390.8.4.6.1]

References:

1- Cohen S, Hargreaves K. Pathway of The Pulp. 9th Edition. St. Luis: Mosby Co. 2006. 16: 504-47.

2- Bakland LK. Root Resorption. Dent Clin North Am. 1992 Apr;36(2):491-507

3- Kamburoğlu K, Kurşun S, Yüksel S, Oztaş B. Observer ability to detect ex vivo simulated internal or external cervical root resorption.J Endod. 2011 Feb;37(2):168-75

4- Kangarloo A, Jafarinasab R.Resorption in Teeth [Dissertation].Dental Branch(Tehran):Islamic Azad Univ.;1993.pages25-6.[Persian]

5- Lozano A, Fomer L, Liena C. In Vitro Comparison of Root Cana Measurments With Conventional and Digital Radiography. In Endod J 2002; 35: 542-50.

6- Neena IE, Ananthraj A, Praveen P, Karthik V, Rani P. Comparison of digital radiography and apex locator with the conventional method in root length determination of primary teeth.J Indian Soc Pedod Prev Dent. 2011 Oct-Dec;29(4):300-4.

7- Kravitz LH, Tyndall DA, Bagnell CP, Dove SB. Assessment of external root resorption using digital subtraction radiography. J Endod. 1992 Jun;18(6):275-84.

8- Kamburoğlu K, Tsesis I, Kfir A, Kaffe I. Diagnosis of artificially induced external root resorption using conventional intraoral film radiography, CCD, and PSP: an ex vivo study.Oral Surg Oral Med Oral Pathol Oral Radiol Endod. 2008 Dec;106(6):885-91.

9- Brennan J. An Introduction to Digital Radiography in Dentistry. J Orthod. 2002 Mar; 29(1):66-9.

10- Homels JP, Gulabivala K, Van der stelt PF. Detection of Simulated Internal Tooth Resorption Using Converntional Radiography And Subtraction Imaging. Dentomaxillofacial Radiology. 2001 Sep;30:249-54.

11- Borg E,Kallqvist A, Grondahl K, Grondahl Hans G. Film and Digital Radiography For Detection of Simulated Root Resorption Cavities. Oral Surg Oral Med Oral Pathol Oral Radiol Endon. 1998 Jul;86(1):110-4.

12-Westphalen VPD, Gomes de Moraes I, Westphalen FH, Martin WD, Couto Sousa PH. Conventional and digital Radiographic Methods In The Detection Of Simulated External Root Resorptions: A Comparative study.Dentomaxillofacial Radiology .2004 Jul;33(4):233-5.

13-Goldberg F, De Silvio A, Dreyer C. Radiographic assessment of simulated external root resorption cavities in maxillary incisors. Endod dent traumatol .1998Jun; 14(3): 133-6.

14-Lyroudia KM, Dourou VI, Pantelidou OC, Labrianidis T, Pitas IK. Internal Root Resorption Studied by Radiography. Stereomicroscope, Scanning Electron Microscope And Computerized 3D Reconstructive Method. Dental Traumatology .2002Jun; 18(3): 148-52.

15-Hintze H, Wenzel A, Andreasen FM, Sewerin I. Digital Subtraction Radiography For Assessment Of Simulated Root Resorption Cavities. Performance of Conventional And Reverse Contrast modes. Endod dent Traumatol .1992Aug; 8(4): 149-54.

16-Fuss Z, Tsesis L, Lin S. Root Resorption; Classification And Treatment Choices Based On Stimulation Factors. Dent Traumatol. 2003Aug; 19(4): 175-82.

17-Durack C, Patel S, Davies J, Wilson R, Mannocci F. Diagnostic Accuracy Of Small Volume Cone Beam Computed Tomography And Intraoral Periapical Radiography For the Detection Of Simulated External Inflammatory Root Resorption. Int Endod J. 2011Feb; 44(2): 136-47.

18-D Addazio PS, Campos CN, Ozcan M, Teixeira HG, Passoni RM, Carvalho AC. A Comparative Study Between Cone-Beam Computed Tomography And Periapical Radiographs In The Diagnosis Of Simulated Endodontic Complications. Int Endod J. 2011 Mar;44(3):218-24.

[Downloaded from mail.jrds.ir on 2026-10-15]

[DOR: 20.1001.1.20084676.1390.8.4.6.1]