بررسی ارتباط مورفولوژی کندیل وموقعیت دیسک با جا به جایی دیسک در مبتلایان اختلال داخلی مفصل گیجگاهی فکی توسط MRI

دکتر زهرا عموزاد خلیلی[۱] دکتر شهریار شهاب[۲]، دکتر فرید عباسی[۳#]

۱- دستیار تخصصی گروه آموزشی بیماری‌های دهان، دانشکده دندانپزشکی، دانشگاه شاهد، تهران، ایران

۲-استادیار گروه آموزشی رادیولوژی دهان و فک و صورت، دانشکده دندانپزشکی، دانشگاه شاهد، تهران، ایران

۳- دانشیار گروه آموزشی بیماری‌های دهان ، دانشکده دندانپزشکی، دانشگاه شاهد، تهران، ایران

وصول مقاله:۹۸/۱/۲۴ اصلاح نهایی: ۹۷/۲/۲۴ پذیرش مقاله: ۹۸/۳/۵

Correlation between condyle morphology and disk position of disc displacement in patients with TMJ internal derangements by magnetic resonance imaging

Zahra Amoozad khalili[1], Shahriyar Shahab[2], Farid Abbasi [3†]

[1]Resident, Department of Oral Medicine, Faculty of Dentistry, Shahed University, Tehran, Iran, E-mail: Zahra_amouzad_kh@yahoo.com
[2] Assistant Professor, Department of Oral and Maxillofacial Radiology, Faculty of Dentistry, Shahed University, Tehran, Iran.
[3] Associate Professor, Department of Oral Medicine, Faculty of Dentistry`, Shahed University, Tehran, Iran,

Received: 14 April 2019; Accepted: 27 June 2019

Abstract

Background and Aims : The most frequent cause of TMJ dysfunction is internal derangement which that largely involves the function of the articular disc. Anterior disc displacement (ADD) is one of the major findings in TMJ internal derangement.
Since the importance of knowledge of its etiology and also the role of all structural indicators association with TMD was not evaluated, in this research was investigated Correlation between TMJ structure and disc displacement.

Materials and Methods: This study was done based on case-control method. 31 Joints with TMJ internal derangements and 57 normal joint Were examined. The two groups of clients were matched in age, sex , Economic and social situation. MRI finding was Disk position in Open and closed mouth and condyle morphology coronal and axial view.MRI findings were Disk position in Open and closed mouth and condyle morphology coronal and axial view. The data were analyzed using Chi-square test and Fisher's test.

Results: Patients with TMJ internal derangement (ID), In all three groups inchiding disk displacement with reduction(DDWR), disk displacement without reduction(DDWOR), anterior disc displacement(ADD), was encountered more frequently in Anterior, Anterior-inferior disk position in closed mouth,A statistically significant correlation was found($P < 0.001$). Also no significant difference was found in measurements between the three groups, for condyle morphology in coronal and axial view. ($P > 0.4$)

Conclusion: It seems , Anterior disc displacement (ADD) is correlated Anterior, Anterior-inferior disk position in closed mouth But There is no correlation between Anterior disc displacement (ADD) And condyle morphology in coronal and axial view.

Key Words: TMJ, MRI, Mandibular Condyle, Disc Displacement

***Corresponding Author: f.abasi@shahed.ac.ir**
J Res Dent Sci. 2019; 16 (2):110-116

#، نویسنده مسئول مکاتبات: دکتر فرید عباسی پست الکترونیک: f.abasi@shahed.ac.ir

[Downloaded from mail.jrds.ir on 2026-10-16]
[DOR: 20.1001.1.20084676.1398.16.2.8.5]
[DOI: 10.29252/jrds.16.2.110]

سابقه و هدف: اختلالات داخلی(ID)، شایع‌ترین علت اختلال مفصل گیجگاهی فکی(TMD) می باشد که به طور گسترده ای عملکرد دیسک را تحت تاثیر قرار می‌دهد. با توجه به این که جا به جایی قدامی دیسک (ADD) یکی از مهمترین یافته‌ها در (ID) می‌باشدواهمیت اطلاع از اتیولوژی آن و اینکه تا کنون، نقش بسیاری از شاخص های ساختاری با TMD بررسی نشده است ،لذا این پژوهش با کمک تصاویر MRI به ارزیابی ارتباط ساختار مفصل گیجگاهی فکی با جابه جایی دیسک پرداخت.

مواد و روشها: تحقیق به روش مورد- شاهدی انجام شد. ۳۱ مفصل مبتلا به اختلالات داخلی مفصل گیجگاهی فکی(ID) و ۵۷ مفصل نرمال مورد بررسی قرار گرفتند و افراد دو گروه به لحاظ سن ، جنس ، وضعیت اقتصادی و اجتماعی از نظر مراجعین مشابه بودند .یافته های MRI شامل، موقعیت دیسک در دهان باز و بسته ، مورفولوژی کندیل اگزیال و کرونال بود. وجود یا میزان آن در دو گروه با آزمون کای دو و دقیق فیشر مورد قضاوت آماری قرار گرفت.

یافته‌ها: افراد مبتلا به اختلالات داخلی مفصل گیجگاهی فکی(ID)، درهر سه گروه جا به جایی قدامی دیسک با بازگشت(DDWR) و جا به جایی قدامی دیسک بدون بازگشت (DDWOR) ،جا به جا به جایی قدامی دیسک (ADD) ، از نظر موقعیت دیسک در مواجهه بیشتر قدامی ،قدامی-تحتانی دردهان بسته بودند که این دو از لحاظ آماری معنی دار بود (P<۰/۰۰۱). مورفولوژی کندیل در نمای کرونال و اگزیال اختلاف معنی دار نبوده است(P <۰/۴) .

نتیجه‌گیری: به نظر می رسد جا به جایی قدامی دیسک با موقعیت قدامی ،قدامی-تحتانی دیسک در دهان بسته ، مرتبط می باشد. مورفولوژی کندیل در نمای کرونال و اگزیال ارتباطی با جا به جایی قدامی دیسک ندارد .

کلمات کلیدی: TMJ، MRI ، کندیل مندیبل، جابه‌جایی دیسک

مقدمه:

یکی از نگرانیها و دغدغه های جامعه و به ویژه دندانپزشکان مراجعه بیماران مبتلا به مشکلات تمپورومندیبولار TMD می‌باشد.[۱] شیوع TMD در مطالعات متفاوت میباشد (بین ۱۷-۶۸ در صد گزارش شده است)[۲]. آکادمی درد های صورتی-دهانی امریکا، TMD را اینگونه تعریف مینماید: مشکل کلینیکی با درگیری عضلات جونده و مفصل گیجگاهی فکی (TMJ) با ساختارهای مرتبط یا درگیری هردو می‌باشد [۲] در حال حاضر TMD با عوامل اتیولوژیک متعددی از قبیل : مال اکلوژن، اختلال داخلی مفصل گیجگاهی ، مشکل دیسک، مشکل دندانی، استرس، تروما، پارافانکشن، سن، جنس مرتبط می باشد[۲،۳،۴] اختلالات داخلی(ID)، شایع‌ترین علت اختلال مفصل گیجگاهی فکی(TMD) می باشد که جا به جایی قدامی دیسک یکی از مهمترین یافته‌ها آن است.[۵] در صورتی که همه عوامل اتیولوژیک شناخته نشود، طبعا اقدامات درمانی ناموفق بوده و تداوم بیماری در بیماران مشکلات را پیشرفته تر . می‌نماید.

یکی از عواملی که ممکن است در ابتلا به TMD نقش داشته باشد، ساختار مفصل است و مطالعات نشان می دهند که تغییرات ساختار مفصل به طور کلینیکی در دهان بروز می کند.[۳،۵] با توجه به اینکه به صورت تئوریک ، تغییرات ساختار مفصل می تواند موجب ابتلا به TMD شود و همچنین در تصویر برداری MRI بافت سخت در کنار بافت نرم قابل رویت است ، این تحقیق طراحی گردید.[۳ و ۶-۱۰] هدف از انجام این تحقیق بررسی ارتباط مورفولوژی کندیل و موقعیت دیسک با جا به جایی دیسک در مبتلایان اختلالات داخلی مفصل گیجگاهی فکی(ID) و گروه شاهد آن ها در تصاویر MRI در مراجعین به دوکلینیک رادیولوژی پزشکی در سال ۹۷ بود.

مواد و روش ها

تحقیق به روش مورد- شاهدی انجام شد. گروه مورد، مبتلایان به اختلالات داخلی مفصل گیجگاهی فکی(ID)و گروه کنترل فاقد(ID) بودند. تحقیق روی تعداد ۴۴ نفر(۸۸ مفصل

[Downloaded from mail.jrds.ir on 2026-10-16]
[DOR: 20.1001.1.20084676.1398.16.2.8.5]
[DOI: 10.29252/jrds.16.2.110]

TMJ) که ۳۱ مفصل با اختلالات داخلی مفصل گیجگاهی فکی(ID)بودند و ۵۷ مفصل نرمال مورد بررسی قرار گرفتند و افراد دو گروه به لحاظ سن، جنس، وضعیت اقتصادی و اجتماعی از نظر مراجعین مشابه بودند. ضمن آن‌که افراد زیر ۱۸ سال و آنومالی‌های کندیل و دارای سابقه تروما از جامعه حذف شدند. افراد مبتلا بهTMD با (درد، آسیمتری، محدودیت باز کردن، انحراف فک حین باز کردن، کلیک و دیگر صداهای مفصلی)[۸] به پزشک مراجعه کرده و جهت ادامه درمان تحت تصویربرداری MRI قرار گرفته و دارای اختلالات داخلی مفصل گیجگاهی فکی(ID) واختلال جابه‌جایی دیسک بودند، مورد ارزیابی قرار گرفتند. گروه شاهد کسانی بودند که فاقد مشکل(ID) بوده و مواردی که داوطلبانه از آن‌ها MRI تهیه گردید. تصاویر MRI هر دو گروه از دو کلینیک رادیولوژی پزشکی فراهم گردید و توسط دو رادیولوژیست مورد بررسی قرار گرفت. یافته هایMRI شامل موقعیت دیسک در دهان باز و بسته و همچنین مورفولوژی کندیل در نمای کرونال و اگزیال می‌باشد. موقعیت دیسک در دهان بازدر چهار دسته نرمال (بندخلفی دیسک در موقعیت دهان بسته مقابل apexکندیل و بند میانی در موقعیت دهان باز بین کندیل و آرتیکولار امیننس)، جا به جایی قدامی با بازگشت DDWR (بند خلفی دیسک موقعیت دهان بسته جلوتراز apex کندیل و اما ارتباط دیسک-کندیل در موقعیت دهان باز مانند نرمال)، جابه‌جایی بدون بازگشت DDWOR (بند خلفی دیسک جلوتراز apex کندیل در موقعیت دهان باز و بسته)، جابه‌جایی خلفی PD (گیر افتادن دیسک و عقب رفتن و قرارگیری آن در رابطه غیرنرمال با کندیل در زمان بستن دهان) قرارگرفت.[۷]

همچنین موقعیت دیسک در دهان بسته(فوقانی، فوقانی_قدامی، قدامی، قدامی_تحتانی) (شکل۱) [۵]، مورفولوژی کندیل کرونال(flat، convex، angled، rounded) (شکل۲) ،مورفولوژی کندیل آگزیال(flat-convex، biconvex، concave-convex، flat، biconcave) (شکل۳) مورد ارزیابی قرار گرفت.[۷]

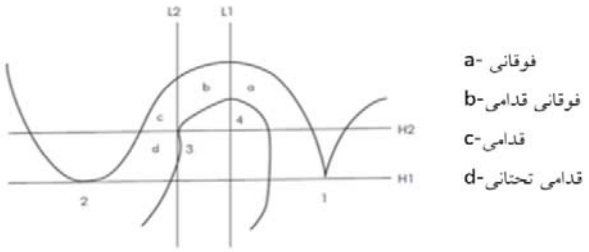

شکل۱: موقعیت دیسک در دهان بسته

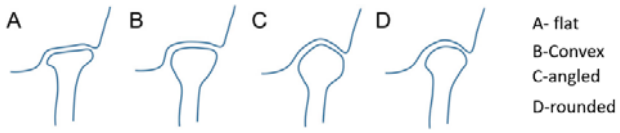

شکل۲- مورفولوژی کندیل در نمای کرونالی

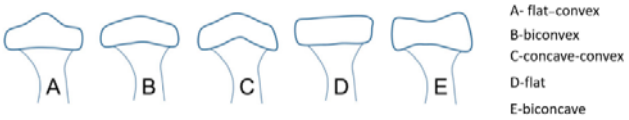

شکل۲- مورفولوژی کندیل در نمای آگزیال

تکنیک MRI

MRI توسط دستگاه (General Electric, Milwaukee, WI) GE signa scanner ، ۱/۵ تسلا و با استفاده از یک TMJ surface coil به قطر ۰/۶ متر (GE signa; medical systems)، در حالت دهان بسته (max intercuspal position) و سپس دهان باز (maximal opening) انجام گردید. تصاویر sagittal در دهان باز و بسته با (PD) proton density ، (TR1500ms، TE28/2ms) و FOV(14×14 cm) با ضخامت 3mm و intersection gap ۰/۵ میلی‌متر تهیه گردید. تصاویر آگزیال در دهان بسته (T2 W1) با (TR4120ms، TE81/9ms) و FOV(24×24 cm) با ضخامت 3mm و intersection gap 0/5 mm تهیه گردید. تصاویر کرونال (COR FRFSE

[Downloaded from mail.jrds.ir on 2026-10-16]
[DOR: 20.1001.1.20084676.1398.16.2.8.5]
[DOI: 10.29252/jrds.16.2.110]

T2)در دهان بسته (TR4260ms، TE81/2ms) و FOV(24×24 cm) با ضخامت ۳میلی متر و intsection gap 1 mm تهیه گردید. در این مطالعه، ارتباط مورفولوژی کندیل و موقعیت دیسک با اختلال جابه‌جایی دیسک با و بدون بازگشت، نسبت به گروه شاهد بررسی گردید. بدین منظور از دو آزمون آماری کایدو و فیشر استفاده شد.

یافته‌ها:

در این تحقیق، ۱۹ بیمار (۴ مرد و ۱۵ زن) در گروه مبتلا به اختلالات داخلی مفصل گیجگاهی فکی(ID)و ۲۵ نفر (۱۲ مرد و ۱۳ زن) در گروه سالم بررسی شدند. سن در گروه بیماران برابر با ۱۲/۲۶±۳۵/۴۲ سال و در گروه افراد سالم ۱۶/۴۲±۴۰/۵۲ سال بود.

توزیع نمونه ها بر حسب اختلال جا به جایی دیسک (سه زیر مجموعه DDWR و DDWOR و DD) و به تفکیک موقعیت دیسک در دهان بسته در جدول ۱، ارایه شده است و نشان می‌دهد: در گروه DD ۲۴ مفصل (۷۷ در صد) در مواجهه با موقعیت دیسک قدامی و قدامی- تحتانی بودند و در گروه نرمال یک مفصل (۲ درصد) مواجهه بودند (P<۰/۰۰۱) از نظر شاخص DDWR در بیماران (۴۴ درصد) و در گروه نرمال (۷۷ در صد) بود ، این اختلاف نیز معنی دار بود.(P<۰/۰۰۱)

توزیع نمونه ها بر حسب اختلال جا به جایی دیسک (سه زیر مجموعه DDWR و DDWOR و DD) و به تفکیک مورفولوژی کندیل نمای کرونال و اگزیال در جدول ۲ ،ارایه شده است و نشان می دهد اختلاف مورفولوژی کندیل از نمای کرونال و اگزیال، در هر سه گروه معنی دار نبود. (P< ۰/۴)

جدول۱- توزیع نمونه ها بر حسب گروه اختلال جا به جایی دیسک و نرمال به تفکیک موقعیت کندیل در دهان بسته

ردیف و مشخصات متغیر	مشخصه ها	گروه شاهد		گروه مورد		
		NORMAL تعداد (درصد)	DDWR تعداد (درصد)	DDWOR تعداد (درصد)	PD تعداد (درصد)	TOTAL تعداد (درصد)
		(۵۷مفصل)	(۹مفصل)	(۲۰مفصل)	(۲مفصل)	(۳۱مفصل)
موقعیت دیسک دهان بسته	فوقانی و فوقانی_ قدامی	۹۸/۲(۵۶)	۵۵/۶(۵)	۰(۰)	۱۰۰(۲)	۲۲/۶(۷)
	قدامی و قدامی _تحتانی	۱/۸(۱)	۴۴/۴(۴)	۱۰۰(۲۰)	۰(۰)	۷۷/۴(۲۴)

[Downloaded from mail.jrds.ir on 2026-10-16]
[DOR: 20.1001.1.20084676.1398.16.2.8.5]
[DOI: 10.29252/jrds.16.2.110]

جدول۲:توزیع نمونه ها بر حسب گروه اختلال جا به جایی دیسک و نرمال به تفکیک مورفولوژی کندیل نمای کرونال و اگزیال

ردیف و مشخصات متغیر	مشخصه	گروه شاهد	گروه مورد			
		NORMAL تعداد (درصد)	DDWR تعداد (درصد)	DDWOR تعداد (درصد)	PD تعداد (درصد)	TOTAL تعداد (درصد)
		مفصل ۵۷	مفصل ۹	مفصل ۲۰	مفصل ۲	مفصل ۳۱
مورفولوژی کندیل دهان بسته کرونال	flat	۱۴(۸)	۰(۰)	۲۵(۵)	۰(۰)	۱۶/۱(۱)
	convex	۴۵/۶(۲۶)	۵۵/۶(۵)	۲۵(۵)	۱۰۰(۲)	۳۸/۷(۱۲)
	angled	۲۴/۶(۱۴)	۴۴/۴(۴)	۳۵(۷)	۰(۰)	۳۵/۵(۱۱)
	rounded	۱۵/۸(۹)	۰(۰)	۱۵(۳)	۰(۰)	۹/۷(۳)
مورفولوژی کندیل دهان بسته آگزیال	Flat-biconvex	۷۱/۹(۴۱)	۶۶/۷(۶)	۶۰(۱۲)	۱۰۰(۲)	۶۴/۵(۲۰)
	Flat-biconcave	۲۸/۱(۱۶)	۳۳/۳(۳)	۴۰(۸)	۰(۰)	۳۵/۵(۱۱)

بحث

تحقیق نشان داد که ،جا به جایی قدامی دیسک در هر سه گروه با موقعیت قدامی ،قدامی-تحتانی دیسک در دهان بسته مرتبط می باشد و بین موفولوژی کندیل (آگزیال و کرونال) با جابه‌جایی دیسک ارتباطی وجود ندارد .

در مطالعه ما، از لحاظ موقعیت دیسک در دهان بسته، موقعیت قدامی-تحتانی دیسک در هر سه گروه DDWOR، DDWR و DD در مقایسه با گروه نرمال، دارای اختلاف بود معنی‌دار می‌باشد. در مطالعه hirata و همکاران، موقعیت دیسک در DDWOR نسبت به DDWR در مواجهه بیشتر قدامی تحتانی بوده و موافق با نتایج مطالعه می باشد.[۵]

در مواردی که جا به جایی دیسک وجود دارد، اگرچه تغییرات ساختاری درسر کندیل مشاهده نمی گردد اما قابلیت جا به جایی آن به مرور زمان افزایش می یابد و به دنبال آن منجر به جا به جایی بیشتر کندیل بر اساس تغییر شکل بیشتر دیسک می گردد. از نظر موقعیت دیسک، وضعیت قدامی تر آن از بند خلفی در مقایسه با موقعیت فوقانی ، ارتباط بیشتری با جا به جایی قدامی دیسک دارد و اغلب جابجایی قدامی دیسک با دفورمیتی بیش‌تر آن مرتبط می‌باشد.[۵]

در مطالعه ما از لحاظ مورفولوژی کندیل، در هر سه گروه DDWOR،DDWR و DD ارتباط معنی‌داری یافت نشد. در مطالعه de Farias و همکاران نیز بین جابه‌جایی دیسک و شکل کندیل (آگزیال و کرونال) ارتباط معنی‌داری مشاهده شد که موافق با یافته ما بود.[۷] هرچند در مطالعه ما در تمامی گروه‌ها، شکل biconvex بیش‌تر مشاهده شد، اما این اختلاف معنی‌دار نبود. که این امر با سایر مطالعات مشابه است.[۴-۱۱] این در حالیست که Chalko و همکاران بیش‌تر نمای rounded را گزارش نموده و Matsumoto و همکاران[۱۲] نیز بیش‌تر نمای convex را گزارش نمودند که تمامی این‌ها با نتایج ما مغایرت دارد.[۷] در مطالعه ما جهت انجام کار آماری، نمای آگزیال در دو دسته flat-biconvex و flat-biconcave مورد بررسی قرار گرفت.

در این مطالعه از ترکیب پلن آگزیال، کرونال و ساجیتال در جهت ارزیابی مورفولوژی کندیل ارزیابی شده‌است وعلی‌رغم وجود این فرضیه که فرم و فانکشن ارتباط نزدیکی دارند و بنابراین با تغییر موفولوژی کندیل، موقعیت دیسک نیز باید تغییر یابد. اما در مطالعه ما ارتباطی بین موفولوژی کندیل (آگزیال و کرونال) با جابه‌جایی دیسک در هر سه گروه دیده

[Downloaded from mail.jrds.ir on 2026-10-16]
[DOR: 20.1001.1.20084676.1398.16.2.8.5]
[DOI: 10.29252/jrds.16.2.110]

نشد. تئوری‌های مختلفی مورفولوژی کندیل را توضیح می‌دهد، از جمله نیروهای اکلوزالی بیش از حد، تنوع آناتومی و پروسه جویدن وابسته می‌باشد.[۱۲،۷]

از نقاط ضعف مطالعه ما دسترسی تعداد نمونه کم و همراه نبودن بالینی بیمار با تصاویر می باشد و از نقاط قوت آن می توان به بررسی توسط دو رادیولوژیست و مقایسه با گروه کنترل را اشاره نمود. مطالعات آتی با حجم نمونه بیشتر ، بررسی همزمان کلینک و گرافی بیماران و افراد نرمال و مقایسه MRI و سایر مدالیته های تصویربرداری TMJ انجام گردد.

نتیجه‌گیری

جا به جایی قدامی دیسک با موقعیت قدامی ،قدامی_تحتانی دیسک در دهان بسته مرتبط می باشد. مورفولوژی کندیل در نمای کرونال و ساژیتال ارتباطی با جا به جایی دیسک ندارد .پیشنهاد می شود ، بیمار با ابتلا TMD ، توسط MRI اولیه،این امکان را به کلینیسین می دهد تا درمان انتخابی و مناسب را برای بهبود سریعتر بیمار ارائه دهد و از اشعه و هزینه بکاهد.

تشکر و قدردانی

بدینوسیله از راهنمایی‌های ارزشمند جناب آقای مهندس ناصر ولایی که به عنوان مشاور متدلوژی و آمار با ما همکاری نمودند کمال تشکر و قدردانی را داریم.

[Downloaded from mail.jrds.ir on 2026-10-16]

[DOR: 20.1001.1.20084676.1398.16.2.8.5]

[DOI: 10.29252/jrds.16.2.110]

References:

1.I Ogura, T Kaneda, S Mori, M Sakayanagi, M Kato. "Magnetic resonance characteristics of temporomandibular joint disc displacement in elderly patients. Dentomaxillofacial Radiology 2012; 41(2): 122–125.

2. A. H. Chalkoo and Z. A. Bhat, "MRI characteristics of disc displacement of temporomandibular disorders and its correlation with clinical findings in symptomatic and asymptomatic subjects. International Journal of Applied Dental Sciences 2017;3(2):80-5.

3. eghan K, Murphy, BE, Regina F, MacBarb, BS, Mark E. Wong, Kyriacos A. Athanasiou, , PE. Temporomandibular Joint Disorders: A Review of Etiology, Clinical Management, and Tissue Engineering Strategies. Oral Maxillofac Implants 2013; 28(6):393-414.

4. S. O. Basat, M. Surmeli, O. Demirel, F. Ceran, F. . A. Saydam, K. Basaran, "Assessment of the Relationship Between Clinicophysiologic and Magnetic Resonance Imaging Findings of the Temporomandibular Disorder Patients. The Journal of Craniofacial Surgeryvol 2016; 1946-50.

5. F. H. Hirata, A. S. Guimarães, J. X. de Oliveira, C. R. Moreira, E. T. T. Ferreira, M. G. P. Cavalcanti, "Evauation of TMJ articular eminence morphology and disc patterns in patients with disc displacement in MRI. Braz Oral Res 2007;21(3): 265-71.

6. A. Ozkan, H. A. Altug, M. Sencimen B. Senel, "Evaluation of Articular Eminence Morphology and Inclination in TMJ Internal Derangement Patients with MRI," Int. J.Morphol 2012 30(2): 740-4.

7. de Farias JFG, Melo SLS, Bento PM, Oliveira LSAF, Campos PSF, de Melo DP. Correlation between temporomandibular joint morphology and disc displacement by MRI. Dentomaxillofac Radiol 2015; 44: 20150023.

8. R Matsubara, Y. Yanagi, K Oki, M Hisatomi, K C. P. Santos, O B Babatunde , M Fujita, S Okada, S Minagi, J Asaumi. Assessment of MRI findings and clinical symptoms in patients with temporomandibular joint disorders. Dento maxillo facial radiology 2018; 47(4): 20170412.

9. C. Gil, K. Santos, M. Dutra, S. Kodaira ,J. Oliveira. MRI analysis of the relationship between bone changes in the temporomandibular joint and articular disc position in symptomaticpatients. Dentomaxillofacial Radiology 2012; 41(5): 367–72.

10. M. A. H. Nahla , E. F. A. Tarek. MRI evaluation of TMJ internal derangement: Degree of anterior disc displacement correlated with other TMJ soft tissue and osseous abnormalities. The Egyptian Journal of Radiology andNuclear Medicine 2014 ; 735-44.

11. Matsumoto K, Kameoka S, Amemiya T, Yamada H, Araki M, Iwai K, et al. Discrepancy of coronal morphology between mandibular condyle and fossa is related to pathogenesis of anterior disk displacement of the temporomandibular joint. Oral Surg Oral Med Oral Pathol Oral Radiol 2013; 116: 626–32.

[Downloaded from mail.jrds.ir on 2026-10-16]

[DOR: 20.1001.1.20084676.1398.16.2.8.5]

[DOI: 10.29252/jrds.16.2.110]