بررسی قدرت دو رزولوشنCBCT و رادیوگرافی دیجیتال داخل دهانی CMOS در تشخیص شکستگی عمودی ریشه (In Vitro)

دکتر شیرین سخدری[1#] ، دکتر مهرنوش قبادی[2]، دکتر لادن حافظی[3]، دکترالناز میکائیلی[4] ، دکتر معصومه سعادتی[4]

۱- استادیار گروه رادیولوژی دهان و فک و صورت و عضو مرکز تحقیقات جمجمه و فک و صورت دانشگاه آزاد اسلامی واحد دندانپزشکی تهران

۲- استادیار گروه اندودانتیکس، دانشگاه آزاد اسلامی، واحد دندانپزشکی تهران

۳- استادیار گروه رادیولوژی دهان و فک و صورت، دانشگاه آزاد اسلامی واحد دندانپزشکی تهران

۴- دندانپزشک

خلاصه:

سابقه و هدف: تشخیص بالینی و رادیوگرافی شکستگی عمودی ریشه همواره با مشکل روبروست. هدف از این مطالعه مقایسه دو رزولوشن بالا و معمولی دستگاه CBCT و سنسور دیجیتال داخل دهانی (CMOS) در تشخیص شکستگی عمودی ریشه می‌باشد.

مواد و روش ها: در این مطالعه تشخیصی که به روش آزمایشگاهی صورت گرفت، ۸۰ دندان تک ریشه انتخاب و پس از آماده سازی، تاج آنها از ۲ میلی متر پایینتر از CEJ قطع شدند. سپس شکستگی عمودی ریشه در ۴۰ دندان ایجاد و ۴۰ دندان بعنوان گروه کنترل در نظر گرفته شد. دندانها در دو مندیبل خشک قرار گرفتند بمنظور شبیه سازی بافت نرم از دو لایه موم استفاده شد و تصویربرداری CBCT با دو رزولوشن معمولی و بالا و همچنین رادیوگرافی با سنسور CMOS از سه زاویه صفر و ۱۵± درجه انجام گرفت. ارزش پیش بینی مثبت(Positive Predictive Value) (PPV) و ارزش پیش بینی منفی(Negative Predictive Value) (NPV)برای تکنیک های تصویر برداری با آزمون نسبتها محاسبه شد.

یافته ها: میزان پایایی در تشخیص شکستگی در CBCT معادل ۱۰۰درصد و میزان پایایی پژوهشگر در کلیشه های رادیوگرافی ۷۵ درصد بود. اختلاف آماری معنی‌داری در قدرت دو رزولوشن CBCT مشاهده نشد. ولی بین رادیوگرافی با CMOS و CBCT اختلاف معنی‌دار بود. ($P < ۰/۰۷$)

نتیجه گیری: توانایی CBCT در تشخیص شکستگی عمودی بیشتر از رادیوگرافی دیجیتال با سنسور CMOS است و بین رزولوشن های مختلف CBCT در این زمینه اختلافی وجود ندارد.

واژگان کلیدی: رادیوگرافی دندانی دیجیتال، توموگرافی کامپیوتری، شکستگی عمودی ریشه، تشخیص

وصول مقاله: ۹۴/۵/۱۸ اصلاح نهایی: ۹۴/۹/۲۲ پذیرش مقاله: ۹۴/۹/۲۲

مقدمه:

شکستگی عمودی ریشه به ترکی گفته می شود که در امتداد محور طولی ریشه ایجاد شده و معمولاً به داخل پالپ و پریودنشیوم گسترش می یابد.[1] شکستگی عمودی ریشه می تواند به علتهای مختلفی از جمله تروما ایجاد شود. [2,3] اما شایع ترین علت شکستگی عمودی ریشه، درمان‌های دندانپزشکی یاتروژنیک می‌باشد[4]

تشخیص زودهنگام شکستگی عمودی ریشه باعث جلوگیری از صدمات گسترده به بافت های حمایت کننده می‌شود. [5] علائم رادیوگرافیک شکستگی عمودی ریشه، اولین بار توسط Pitts و همکاران بررسی شد.[6] شکستگی عمودی معمولاً بصورت باکولینگوالی اتفاق می افتد و از آنجاییکه رادیوگرافی از یک جسم سه بعدی، تصویری دو بعدی تهیه میکند، در صورتیکه اشعه ایکس دقیقا از بین ترک عبور نکند،خط رادیولوسنت در رادیوگرافی دیده نشده وشکستگی نادیده گرفته میشود. رادیوگرافی داخل دهانی ،از روش های در دسترس میباشد که تصاویری با رزولوشن خوب ارائه می‌کند ولی توانایی تشخیص VRF بخصوص در مراحل اولیه را ندارد.[7,8]

سی تی اسکن علی رغم توانایی بیشتر تشخیصی نسبت به رادیوگرافی، بعلت دوز و هزینه ی بالا و در دسترس نبودن، در بیشتر بیماران نامناسب بنظر می‌رسد. در چند سال گذشته روشی بنام Cone Beam Computed Tomography معرفی شده که نسبت به رادیوگرافی داخل دهانی و سی تی

نویسنده مسئول مکاتبات: دکتر شیرین سخدری تلفن: ۲۲۷۶۳۴۴۶ پست الکترونیک: sh.sakhdari@dentaliau.ac.ir

[Downloaded from mail.jrds.ir on 2026-10-16]

[DOR: 20.1001.1.20084676.1394.12.4.7.0]

اسکن در تشخیص های دندانی و شکستگی های عمودی ریشه دارای کارایی بیشتر بوده و مقرون به صرفه تر می‌باشد.[۸]

دتکتورهای CMOS نیز از انواع دتکتورهای دیجیتال نیمه رسانا با بیس سیلیکون هستند که اخیراً برای تصویربرداریهای داخل دهانی استفاده میشوند.این دتکتورها نسبت به CCD ارزانتر ومقرون به صرفه تر می‌باشند.[۸،۹]

درباره مقایسه برتری روشهای تصویر برداری ،مطالعات مختلفی صورت گرفته است. در مطالعه Kambungton، da Silveira و Patel و همکارانشان تفاوتی میان رادیوگرافی دیجیتال و CBCT در تشخیص شکستگی عمودی ریشه مشاهده نشد[۹-۱۱] در حالیکه ولیزاده،ورشوساز و خدمت و همکارانشان[۱۲-۱۴] توانایی CBCT را بیشتر از رادیوگرافی داخل دهانی گزارش کردند . بهمین دلیل در این تحقیق بر آن شدیم تا بار دیگر به مقایسه این دو تکنیک تصویر برداری در زمینه تشخیص شکستگی عمودی ریشه بپردازیم.

مواد و روش ها:

در این مطالعه ی تشخیصی از ۸۰ دندان کشیده شده سالم تک ریشه به استثنای دندان های سانترال ولترال مندیبل که فاقد ترک و مادهٔ پرکردنی بودند استفاده شد. قبل از شروع کار همه ی دندان ها در هیپوکلریت خانگی قرار داده شدند تا از بقایای بافت نرم پاک شوند. سپس تاج همه ی دندان ها از ۲ میلی متری CEJ قطع شد. کانال همه ی دندان ها با K file استنلس استیل تا شماره ی ۶۰ فایل شده و در بین تعویض فایل ها با هیپوکلریت سدیم ۲ درصد شستشو داده شد. سپس در ۴۰ دندان شکستگی عمودی ریشه توسط نیروی فورسپس و چکش ایجاد شد و قطعات شکسته توسط چسب قطره ای به هم چسبانده شد. ۴۰ دندان دیگر به صورت دست نخورده به عنوان گروه کنترل در نظر گرفته شدند.وجود شکستگی های ایجاد شده توسط متیلن بلو ٪۱ تأیید شدند(شکل ۱)

شکل ۱- چگونگی رنگ پذیری شکستگی ها توسط متیلن بلو

سپس دندان ها در دو مندیبل خشک قرار داده شد.به منظور شبیه سازی بافت PDL ،دندانها قبل از قرار گیری در ساکت در داخل موم مذاب قرار گرفت و روی تنه مندیبل نیز با دو لایه موم پوشش داده شد. تصاویر CBCT توسط دستگاه New Tom مدل GIANO با شرایط mA=3.0 وkvp=90 و field of view= 8×5 سانتی متر و با دو رزولوشن بالا (voxel size= 0.15 , exposure time= 9s)و رزولوشن معمولی (voxel size= 0.3, exposure time= 6.3 s)تهیه شد پس از تهیه تصاویر CBCT از هر دندان سه برش از مقاطع کرونال، آگزیال و ساژیتال تهیه شد به ترتیبی که خط شکستگی قابل مشاهده باشد و هر سه تصویر از یک دندان در یک صفحه ی پاورپوینت با پس زمینه سفید چیده شد(شکل ۲)

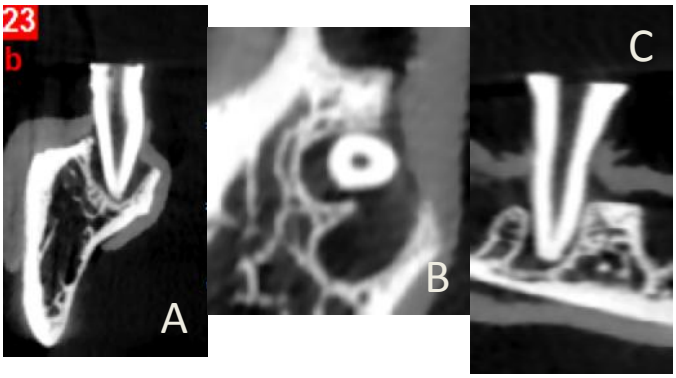

شکل ۲ -تصاویر CBCT تهیه شده از ریشه دندانها درون حفرات آلوئول مندیبل خشک در سه مقطع ساژیتال،Aاگزیال،B و کرونال، C

علاوه بر تصویربرداری سه بعدی، از دندان ها رادیوگرافی دیجیتال توسط سنسور داخل دهانی از نوع CMOS(Rayence,Samsung Korea)سایز ۲(۳۱/۵ ×۴۲/۸ میلی متر، رزولوشن ۱۴/۲ جفت خط بر میلی متر وابعاد active pixel = ۲۶/۰۴×۳۶/۰۵) به روش موازی و به کمک فیلم هولدر با سه زاویه صفر و ۱۵± درجه تهیه شد. زمان اکسپوژر ۰/۲ ثانیه بود و همچنین فاصله تیوب دستگاه تا دندان به طور ثابت ۶ سانتی متر قرار داده شد.

به تمامی تصاویر کد داده شد و تصاویر مربوط به هر دندان جهت مشاهده در کنار یکدیگر قرار گرفت. تصاویر دارای شکستگی و بدون شکستگی (در مجموع ۲۴۰ تصویر

[Downloaded from mail.jrds.ir on 2026-10-16]
[DOR: 20.1001.1.20084676.1394.12.4.7.0]

رادیوگرافی) در ۸۰ پوشه تنظیم شدند و به شکل تصادفی توسط یک نفر رادیولوژیست فک و صورت در یک اتاق نیمه تاریک برروی یک مانیتور ۱۸اینچ LG و با رزولوشن ۱۲۸۰ ×۱۰۲۴ Pixel مشاهده شدند. (شکل ۳)

مشاهده‌گر بین دو گزینهٔ قطعاً شکسته و قطعاً سالم حق انتخاب داشت.کنتراست و دانسیته تصاویر قابل تغییر بود و محدودیتی در زمان مشاهدات اعمال نشد.پس از جمع آوری اطلاعات، داده ها آنالیز و ارزش پیش بینی مثبت (Positive Predictive Value) (PPV) و ارزش پیش بینی منفی(Negative Predictive Value) (NPV) برای تکنیک های تصویر برداری با آزمون نسبتها محاسبه شد.

یافته ها:

در این مطالعه ی آزمایشگاهی از ۸۰ دندان سالم استفاده شد و تقریبا در نیمی از دندان ها شکستگی به وسیله چکش ایجاد و تصاویر تهیه شده با دو رزولوشن مختلف CBCT و رادیوگرافی دیجیتال مورد بررسی قرار گرفت.

میزان پایایی یا Reliability برای تشخیص شکستگی در کلیشه های CBCT، ۱ (۱۰۰٪) و میزان Reliability پژوهشگر در کلیشه های رادیو گرافی دیجیتال ۷۵٪ بود که قابل قبول می باشد.

نتایج مشاهدات در جدول ۱ مشاهده می شود. بر این اساس P.P.V برای تصاویر CBCT با رزولوشن بالا ۷۵٪ برآورد شد.همچنین N.P.V در این روش ۸۴/۳٪ برآورد شد.

جدول ۱- توزیع نمونه ها بر حسب تشخیص شکستگی درتصاویر تهیه شده توسط CBCT با رزولوشن بالا

تشخیص شکستگی در CBCT با رزولوشن بالا / شکستگی عمودی (gold standard)	ندارد تعداد(درصد)	دارد تعداد(درصد)	جمع
ندارد	(۸۴/۳)۲۷	(۱۵/۶)۵	۳۲
دارد	(۲۵)۱۲	(۷۵)۳۶	۴۸

نتایج مشاهدات درباره CBCT با رزولوشن معمولی در جدول ۲ ارائه شده است و نشان می دهد کهP.P.V این روش ۶۸ درصد می باشد. همچنین N.P.V در این گروه از تصاویر برابر ۹۴/۳ درصد بود.

جدول ۲ - توزیع نمونه ها بر حسب تشخیص شکستگی درتصاویر تهیه شده توسط CBCT با رزولوشن معمولی

تشخیص شکستگی در CBCT با رزولوشن معمولی / شکستگی عمودی (gold standard)	ندارد تعداد(درصد)	دارد تعداد(درصد)	جمع
ندارد	(۹۴)۳۳	(۵/۷)۲	۳۵
دارد	(۳۱)۱۴	(۶۸/۸)۳۱	۴۵

نتایج بر حسب شکستگی عمودی در تصاویر رادیوگرافی با سنسور CMOS در جدول شماره ی ۳ ارائه شده است و نشان میدهد که P.P.V این روش ۷۴/۳درصد است. همچنین N.P.V در این گروه از تصاویر برابر ۶۱درصد بود.

جدول ۳- توزیع نمونه ها بر حسب تشخیص شکستگی در تصاویر تهیه شده با سنسور دیجیتال CMOS

تشخیص شکستگی در رادیوگرافی دیجیتال / شکستگی عمودی (gold standard)	ندارد تعداد(درصد)	دارد تعداد(درصد)	جمع
ندارد	(۷)۲۵	(۳۹)۱۶	۴۱
دارد	(۲۵/۶)۱۰	(۷۴/۳)۲۹	۳۹

در جدول ۴ یافته ها بر حسب تشخیص صحیح و ناصحیح به تفکیک روش های تصویربرداری ارائه شده است و نشان می دهد که کمترین تشخیص ناصحیح مربوط به CBCT با رزولوشن معمولی با ۲۰ درصد خطا و پس از آن CBCT با رزولوشن بالا با ۲۱/۳ درصد خطا و بیشترین خطا برای رادیوگرافی دیجیتال با ۳۲/۵ درصد است. آزمون نسبت ها نشان داد که بین دو روش CBCT اختلاف معنا داری وجود

[Downloaded from mail.jrds.ir on 2026-10-16]

[DOR: 20.1001.1.20084676.1394.12.4.7.0]

ندارد (P < ۰/۹) ، درحالیکه بین تصویربرداری با سنسور دیجیتال CMOS و تصاویر تهیه شده با CBCT در هر دو رزولوشن بالا و معمولی اختلاف معنی دار است (P < ۰/۰۷).

جدول ۴ - توزیع نمونه ها بر حسب تشخیص صحیح و ناصحیح به تفکیک روش های تصویربرداری(CBCT و دیجیتال رادیوگرافی)

تشخیص / روش تشخیص	صحیح T.P+T.N تعداد(درصد)	ناصحیح F.P+F.N تعداد(درصد)	جمع
CBCT (رزولوشن بالا)	(۷۸/۷۵)۶۳	(۲/۲۵)۱۷	۸۰
CBCT (رزولوشن معمولی)	(۸۰)۶۴	(۲۰)۱۶	۸۰
رادیوگرافی دیجیتال	(۶۷/۵)۵۴	(۳۲/۵)۲۶	۸۰

بحث:

تشخیص زودهنگام شکستگی عمودی ریشه امری ضروری در جلوگیری از درمان مجدد و تحلیل وسیع استخوان است. همچنین، پی بردن به وجود شکستگی از آنجاییکه طرح درمان را تحت تأثیر قرار می دهد بسیار مهم می باشد. نتایج این مطالعه نشان داد که بین دو نوع رزولوشن CBCT در تشخیص شکستگی عمودی ریشه اختلاف آماری معنی داری وجود ندارد، در حالیکه در توانایی تشخیص شکستگی بین رادیوگرافی دیجیتال و CBCT اختلاف معنی دار و عملکرد CBCT بسیار بهتر بود.

در مطالعه ای که توسط ورشوساز و همکاران در سال ۲۰۱۰ انجام گرفت نیز مانند مطالعه ی ما مقایسه ی بین رادیوگرافی دیجیتال و CBCT نشان داد که قدرت تشخیص CBCT بسیار بیشتر از رادیوگرافی معمولی است. [۱۳]

همچنین در مطالعه ای که توسط خدمت و همکاران صورت گرفت ، CBCT نسبت به رادیوگرافی دیجیتال و سی اسکن معمولی در دندان ها ی فاقد پر کردگی ریشه ، حساسیت بیشتری در تشخیص شکستگی عمودی ریشه دارا بود. [۱۴]

در مطالعه ای که توسط ولی زاده و همکاران [۱۲]انجام گرفت نیز ،مانند مطالعه ما بین رادیوگرافی دیجیتال و CBCT تفاوت آشکاری در تشخیص شکستگی عمودی ریشه مشاهده شد.[۱۲]

درمقایسه ی بین FOV (field of view) های مختلف CBCT در تشخیص شکستگی افقی ریشه، مطالعه ای که توسط Kamburoglu انجام شد[۱۵] نتیجه ای مشابه با مطالعه ی ما داشت و اختلافی بین رزولوشن های مختلف در تشخیص شکستگی دیده نشد.همچنین در مطالعه ی دیگری توسط همین محقق ، کارایی دو رزولوشن بالا از دودستگاه مختلف CBCT ،در تشخیص شکستگی عمودی ریشه یکسان و برتر از رادیوگرافی دیجیتال داخل دهانی برآورد شد.[۱۶]

در مطالعه ای که در سال ۲۰۱۲ توسط Kambungton و همکاران انجام شد[۹]، مقایسه ی بین CBCT و رادیوگرافی دیجیتال تفاوتی را در تشخیص شکستگی نشان نداد و این یافته برخلاف نتایج مطالعه ی ما میباشد.

جهت خطوط شکستگی ممکن است نتیجه مطالعه را تحت تأثیر قرار دهد. در مطالعه‌ی فوق شکستگی های ایجاد شده در جهت باکولینگوال بوده و فقط سه خط شکستگی در جهت مزیودیستال قرار گرفته بود. بنظر می رسد اگر تعداد بیشتری از خطوط شکستگی در جهت مزیودیستالی ایجاد شده بود، قدرت تشخیص CBCT بالاتر برآورد می‌شد.هم چنین دور چرخش دستگاه CBCT در مطالعه فوق نیم دایره بوده است که میتواند موجب noise بیشتر و در نتیجه وضوح کمتر تصاویر شده باشد.از طرفی ضخامت لایه برش در مطالعه ی فوق ۱/۵ میلی متر بود درحالیکه در مطالعه ما برای افزایش دقت ،ضخامت لایه ها برای ۰/۱۵ و ۰/۳ میلی متر تنظیم شده بود.

در مطالعه ای که توسط Patel و همکاران انجام گرفت، بین CBCT و رادیوگرافی دیجیتال در تشخیص VRF در دندان های اندو شده ،هیچ تفاوتی مشاهده نشد [۱۱]. یکی از دلایلی که باعث کاهش توانایی CBCT در این مطالعه شده است احتمالا وجود ماده پرکردگی داخل ریشه بوده است که با ایجاد آرتیفکت، حساسیت CBCT را در پیدا کردن VRF کاهش داده است.کمتر بودن حساسیت و بیشتر بودن ویژگی رادیوگرافی نسبت به CBCT در این مطالعه نیز تاییدی بر نقش ماده پرکردگی ریشه در تشخیص VRF در تکنیکهای مختلف می‌باشد.

[Downloaded from mail.jrds.ir on 2026-10-16]

[DOR: 20.1001.1.20084676.1394.12.4.7.0]

در مطالعه‌ای که در سال ۲۰۱۳ توسط da Silveira و همکاران انجام شد، اسکن های CBCT همانند مطالعه ما با رزولوشن های مختلف (۰/۲، ۰/۳ و ۰/۴ میلی متر)تهیه شده و در این مطالعه نیز مشخص شد که حساسیت CBCT در وکسل سایز ۰/۲ میلی متر بیشتر از سایر رزولوشن ها و همچنین رادیوگرافی است،[۱۲] اگرچه بر خلاف مطالعه ی مااین اختلاف معنا دار نبود. در مطالعه Wenzel و همکاران در سال ۲۰۰۹ نیز ،رزولوشن های مختلف CBCT در کشف شکستگی عمودی با یکدیگر متفاوت بودند و رزولوشن ۰/۱۲۵ نسبت به رزولوشن ۰/۲۵ میلی متر و رادیوگرافی دیجیتال بسیار بهتر بود.[۱۷]

دستگاههای CBCT در توانایی نمایش جزییات آناتومیک و در نتیجه در تشخیص شکستگی های عمودی متفاوت اند. این امر میتواند بعلت اختلاف در توانایی ذاتی سیستم مانند نوع دتکتور باشد و یا به دیگر عوامل مثل تنظیمات بیمار، پارامترهای مورد استفاده در بازسازی تصاویر و یا انتخاب fov و وکسل سایز مرتبط باشد. [۱۸] بهمین دلیل در بعضی مطالعات ،قدرت یک سیستم سه بعدی با رادیوگرافی دیجیتال در تشخیص شکستگی عمودی یکسان برآورد شده است. در تصاویر CBCT در این مطالعه نمای آگزیال تصویر بهتری برای مشاهده ی شکستگی فراهم کرد و در مطالعه ی Hassan و همکاران نیز مانند مطالعه ی ما به این امر اشاره شده است. [۱۸]

تصاویر رادیوگرافی دیجیتال سبب بهبود قابلیت دیداری و افزایش صحت تشخیص می شوند. استفاده از رادیوگرافی دیجیتال در این مطالعه منجر به تهیه تصاویر داینامیک شد که به راحتی قابلیت تغییر در کنتراست و روشنایی در آنها وجود داشت و این امر به تشخیص بهتر کمک نمود.

مشکلات بسیاری برای تشخیص با رادیوگرافی دو بعدی وجود دارد ،از جمله اینکه جهت پرتوهای ایکس باید دقیقا به طور موازی از بین خط شکستگی عبور کنند. همچنین سوپرایمپوز شدن ساختارهای آناتومیک باعث ایجاد خطا و مشکل در تشخیص می شود و همچنین تصاویر تنها در دو جهت بررسی می شوند. بعلاوه تشخیص برمبنای رادیوگرافی دیجیتال تحت تأثیر عوامل مختلفی مثل زاویه و زمان تابش، حساسیت رسپتور، processing تصویر، شرایط مشاهده‌ی تصاویر (viewing condition) و همچنین وجود ضایعات می باشد [۱۲].

تصاویر رادیوگرافی دیجیتال بزرگنمایی زیادی دارند و همین بزرگنمایی می‌تواند باعث کاهش رزولوشن و تأثیر روی نتایج مشاهدات و نتیجتا افزایش پاسخ های مثبت کاذب شود. در مطالعه ما اکثر شکستگی ها در جهت مزیودیستال بودند و این امر باعث کاهش نسبی قدرت رادیوگرافی دیجیتال نسبت به CBCT در کشف شکستگی ها شد.از طرفی در این مطالعه Voxel size برای مقاطع با رزولوشن بالا ۰/۱۵ میلی متر و برای مقاطع با رزولوشن معمولی ۰/۳ میلی متر در نظر گرفته شد و تصاویر در سه پلان آگزیال، کرونال و ساژیتال بدون هیچگونه سوپرایمپوزیشنی مشاهده شدند.

در حال حاضر روی تکنیک هایی کارمی شود که میزان اکسپوژر اشعه را کاهش دهد.[۱۹] می دانیم که FOV و voxel size بر روی کنتراست و وضوح تصاویر موثر است .همچنین تعداد دندان ها و شرایط آزمایشگاهی، نوع دندان و نوع دستگاه می تواند در نتیجه مطالعات تاثیر گذار باشد [۱۵،۱۸].در این مطالعه دندان ها فاقد ماده‌ی پر کردگی بودند که این امر موجب بالا بودن نسبی حساسیت تشخیص CBCT نسبت به شرایطی می شود که دندان دارای ماده پرکردگی می-باشد. استفاده از رادیوگرافی دیجیتال هم چنان اولین قدم در تشخیص شکستگی های عمودی ریشه است، بویژه زمانی که دندان دارای پرکردگی کانال باشد. انواع سنسورهای دیجیتال نیز توانایی های نسبتاً مشابهی در این خصوص دارا می‌باشند[۲۰].

زوایای مختلف مشاهده در تصاویر CBCT بر خلاف تصاویر دو بعدی امکان کشف خطوط شکستگی را براحتی فراهم کرده و جهت شکستگی اثری بر قدرت تشخیصی آن ندارد. تصاویر سه بعدی بر مشکلاتی مثل بزرگنمایی ،بد شکلی و سوپر ایمپوزیشن نیز غلبه کرده است. اما معایبی چون قیمت و دوز بالای اشعه همچنان وجود دارد. بکمک CBCT ،تنها با کمی

[Downloaded from mail.jrds.ir on 2026-10-16]

[DOR: 20.1001.1.20084676.1394.12.4.7.0]

افزایش دوز میتوان اطلاعات مفیدی از لحاظ کیفیت و کمیت بدست آورد. [۱۵،۱۳،۱۲]

شکستگی عمودی در اغلب موارد منجر به کشیده شدن دندان میشودو تشخیص اولیه آن بسیار مهم است. معمولاً در شرایط کلینیکی اِدم و بافت گرانولیشن باعث جابجایی قطعات و سهولت تشخیص می‌شود[۲۱] در حالیکه در مطالعات آزمایشگاهی هیچ تلاشی برای جابجایی قطعات نشده و قطعات محکم بیکدیگر چسبانیده می‌شوند[۱۷،۱۶].

در مجموع،در صورتیکه علائم کلینیکی شکستگی وجود داشت باید ابتدا از رادیوگرافی داخل دهانی استفاده شود و بهتر است که رادیوگرافی با چند زاویه ی مختلف انجام گیرد. در صورتیکه تشخیص نهایی همچنان مورد سوال بود ،بایداز CBCT کمک گرفته شود.

نتیجه گیری: نتایج این مطالعه نشان داد دو رزولوشن مختلف CBCT در تشخیص شکستگی عمودی توانایی یکسانی دارند در حالیکه مجموعاً CBCT در این خصوص بسیار بهتر از رادیوگرافی دیجیتال با سنسور CMOS است.

تقدیر و تشکر: بدین وسیله از همکاری بخش رادیولوژی دهان و فک و صورت واحد دندانپزشکی دانشگاه آزاد اسلامی تشکر وقدر دانی می شود.

References:

1.Ingle JI, Bakland LK, Baumgartner JC. Endodonitcs. 6nd ed. Hamilton: BC Decker Inc; 2008.P: 676-689

2. Yeh CJ. Fatigue root fracture: a spontaneous root fracture in non-endodontically treated teeth. Br Dent J 1997;182(7):261-6

3. Bender IB, Freedland JB. Adult root fracture. J Am Dent Assoc1983;107(3):413–419.

4. Cohen S, Hargreves K. Pathway of the pulp. 10nd ed. St Louis: CV Mosby Co; 2011. P: 27-31.

5. Tamse A, Kaffe I, Lustig J, Ganor Y, Fuss Z. Radiographic features of Vertically fractured endodontically treated mesial roots of Mandibular molars. Oral Surg Oral Med Oral Pathol Oral Radiol Endod 2006;101(6):797-802

6. Pitts DL, Natkin E. Diagnosis and treatment of vertical root fractures. J Endod 1983; 9(8): 338-46

7. Hannig C, Dullin C, Hulsmann M, Heidrich G. Three-dimensional, nondestructive visualization of vertical root fractures using flat panel volume detector computer tomography: an ex vivo in vitro case report. Int Endod J 2005; 38: 904-13.

8.White SC, Pharaoh MJ. Oral Radiology: Principle & Interpretation. 6nd ed. St. Louis: Mosby Inc; 2009. P:78-80

9. Kambungton J, Janhom A, prapayasatok S , pongsirriwe S. Assessment of vertical root fractures using three imaging modalities Cone beam CT, interaoral digital radiography and film. Dentomaxillofac Radiol 2012;41(2):91-5.

10. da Silveira PF1, Vizzotto MB, Liedke GS, da Silveira HL, Montagner F, da Silveira HE. Detection of vertical root fractures by conventional radiographic examination and cone beam Computerized tomography- an in vitro analysis. Dent Traumatol 2013;29(1):41-6

11. Patel S, Brady E, Wilson R, Brown J, Mannocci F.The detection of vertical root fracture in root filled teeth with periapical radiographs and CBCT scans. Int Endod J 2013;46(12):1140-52

12. Valizadeh S, Khosravi M, Azizi Z. Diagnostic accuracy of conventional, digital and Cone Beam CT in vertical root fracture detection. IEJ 2011; 6:15-20.

13. Varshosaz M, Tavakoli MA, Mostafavi M, Baghban AA. Comparison of conventional radiography with cone beam computed tomography for detection of vertical root fractures: an in vitro study. J Oral Sci 2010; 52(4): 593-7.

14. Khedmat S, Rouhi N, Drage N, Shokouhinejad N, Nekoofar MH. Evaluation of three imaging techniques for the detection of vertical root fractures in the absence and presence of gutta-percha root fillings. Int Endod J 2012;45(11):1004-9

[Downloaded from mail.jrds.ir on 2026-10-16]

[DOR: 20.1001.1.20084676.1394.12.4.7.0]

15. Kamburoglu K, Onder B, Murat S, Avsever H, Yüksel S, Paksoy CS. Radiographic detection of artificially created horizontal root fracture using different cone beam CT units with small fields of view. Dentomaxillofac Radiol 2013; 42(4): 250-61
16.Kamburoğlu K, Murat S, Yűksei SP, Cebeci AR, Horasan S. Detection of vertical root fracture using cone-beam computerized tomography: an in vitro assessment. Oral Surg Oral Med Oral Pathol Oral Radiol Endod 2010;109(2): 74-81
17. Wenzel A, Haiter-Neto F, Frydenberg M, Kirkevang LL. Variable-resolution cone beam computerized tomography with enhancement filtration compared with intraoral photostimulable phosphor radiography in detection of transverse root fractures in an in vitro model. Oral Surg Oral Med Oral Pathol Oral Radiol Endod 2009; 108(6): 939-45.
18. Hassan B, Metska ME, Ozok AR, Van der stelt P, wesselink PR. Comparison of five Cone beam Computerized tomography systems for the detection of vertical root fractures. J Endod 2010; 36(1): 126-9
19. Mora MA, Mol A, Tyndall DA, Rivera EM. Effect the number of basis images on the detection of longitudinal tooth fractures using local computed tomography. Dentomaxillofac Radiol 2007;36(7):382-6.
20. Sakhdari SH, Mehrvarzfar P, Safari S, Pazhutan M. Comparison of Charged-coupled Device with Photostimulator Phosphor in detection of VRF. J dent Sch Shahid Beheshti Univ Med Sci 2014; 31(4):213-9
21. Kondylidou-Sidira A, Fardi A, Giannopoulou M, Parisis N. Detection of experimentally induced root fractures on digital and conventional radiographs an in vitro study.Odontology 2013; 101(1): 89-95

[Downloaded from mail.jrds.ir on 2026-10-16]

[DOR: 20.1001.1.20084676.1394.12.4.7.0]