مقایسه تاثیر غشاء پلی تترافلورواتیلن متراکم با پیوند آزاد لثه بر میزان حفظ و استخوان سازی ساکت دندانی (بررسی بالینی و میکروسکوپی)

دکتر سعید سادات منصوری[1#] دکتر دنیا صدری[2] دکتر نوید غلامعلی پور[3] دکتر محمدرضا دل آرام نیکو[4]

۱- دانشیار بخش پریودنتیکس، دانشگاه آزاد اسلامی واحد دندانپزشکی تهران
۲- دانشیار بخش آسیب شناسی فک ودهان دانشگاه آزاد اسلامی واحد دندانپزشکی تهران
۳- پرویودنتیست
۴- دستیار تخصصی بخش پریودنتیکس، دانشگاه آزاد اسلامی واحد دندانپزشکی تهران

خلاصه:

سابقه و هدف: کاهش حجم ریج آلوئول پس از خارج کردن دندان باعث مشکلات فراوان در زیبایی، عملکرد و جاگذاری ایمپلنت‌های دندانی و موفقیت درمان می‌شود این مشکلات را می‌توان با انجام مراحل حفظ ریج آلوئول به حداقل رسانید. هدف از این مطالعه مقایسه تاثیر پلی تترافلورو اتیلن متراکم (dPTFE) به عنوان یک غشاء سنتتیک با پیوند آزاد لثه اتوژن (FGG) به عنوان یک غشاء بیولوژیک به همراه آلوگرفت استخوانی دمینرایزه منجمد بر حفظ ساکت دندانی در نمونه‌های انسانی می‌باشد.

مواد و روش‌ها: مطالعه با طراحی کارآزمایی بالینی تصادفی یکسوکور روی ۲۰ فرد سالم غیر سیگاری که جهت درمان ایمپلنت دارای شرایط ورود به مطالعه بودند، انجام شد. بیماران به صورت تصادفی در دو گروه (dPTFE) و (FGG) قرار گرفتند. عرض و ارتفاع ریج آلوئول بلافاصله پس از کشیدن دندان و ۴ ماه بعد در زمان قرار دادن ایمپلنت اندازه‌گیری شدند. بررسی هیستولوژیک نمونه‌های استخوان به دست آمده در زمان قرار دادن ایمپلنت از نظر استخوان زنده، غیر زنده، ترابکولر، آمورف و تعداد استئوبلاست توسط میکروسکوپ نوری انجام شد. تغییرات شاخص‌های دو گروه با استفاده از آزمون T-Test و داخل هر گروه با آزمون Paired-T-Test مورد قضاوت قرار گرفت.

یافته‌ها: عرض ریج آلوئول در گروه dPTFE در ابتدا ۸/۳۱±۱/۴۱ میلی متر و در زمان قرار دادن ایمپلنت ۵/۳۰±۱/۸۶ میلی متر بود که تغییرات از نظر آماری معنی دار بود (P =۰/۰۰۶) و در گروهFGG در ابتدا ۷/۶۳±۱/۵۴ میلی متر و در زمان قرار دادن ایمپلنت ۴/۸۸± ۱/۸۷ میلی متر بود (P =۰/۰۰۰) میزان کاهش عرض ریج آلوئول در گروه dPTFE بیشتر از گروه FGG بود اما این این تفاوت از نظر آماری معنی‌دار نبود (P =۰/۶) میزان تحلیل استخوان و میزان استخوان سازی در هر گروه مشابه بود و از لحاظ آماری اختلاف معنی‌داری دیده نشد، به ترتیب (P =۰/۲) و (P =۰/۳).

نتیجه گیری: به نظر می‌رسد کاربرد dPTFE و FGG در حفظ و استخوان سازی ساکت دندانی در پیگیری ۴ ماهه، اثرات مشابهی دارند.

کلید واژه‌ها: ساکت دندانی، پوشش آلوگرافت، تحلیل استخوانی آلوئول، تقویت ریج آلوئول، PTFE

وصول مقاله: ۹۱/۷/۱۷ اصلاح نهایی: ۹۱/۹/۱۸ پذیرش مقاله: ۹۱/۱۰/۳۰

مقدمه:

تحلیل استخوان آلوئول از پیامدهای اجتناب ناپذیری است که پس از خارج کردن دندان اتفاق می‌افتد تغییر شکل و تحلیل کرست آلوئول می‌تواند منجر به ایجاد دفورمیتی به خصوص در سمت باکال گردد.[1] باریک شدن ریج آلوِئول باعث مشکلات فراوان در زیبایی، عملکرد و قرار دادن ایمپلنت های دندانی می‌شود.[2] مطالعات کنترل شده کلینیکی میزان تحلیل افقی استخوان آلوئول طی سال اول متعاقب کشیدن آتروماتیک دندان را به طور میانگین از حداقل ۵ تا ۷ میلی‌متر گزارش کرده‌اند.[3,4] از دست رفتن استخوان متعاقب کشیدن دندان در

نویسنده مسئول مکاتبات: دکتر سعید سادات منصوری، دانشیار بخش پریودنتیکس، خیابان پاسداران نیستان دهم، پلاک ۴،دانشکده دندانپزشکی دانشگاه آزاد اسلامی تلفن:۳-۲۲۵۶۴۵۷۱
پست الکترونیک: drsaeed_sadatmansouri@yahoo.com

[Downloaded from mail.jrds.ir on 2026-10-15]

[DOR: 20.1001.1.20084676.1392.10.1.2.5]

۶ ماه اول بسیار سریع اتفاق می‌افتد که تا ۴۰ درصد ارتفاع و تا ۶۰ درصد عرض استخوان آلوئول می‌تواند در این مدت از دست برود. [۵]

این مشکلات را می توان با انجام مراحل حفظ ریج در ساکت دندان خارج شده به حداقل رسانید. بهترین زمان جهت حفظ ریج آلوئول، به هنگام خارج کردن دندان است.[۶] روش های موجود جهت حفظ ریج شامل استفاده از مواد اتوژن، آلوژن، زنوژن، آلوپلاست، با یا بدون قرار دادن غشاءهای قابل جذب و غیر قابل جذب می باشد.[۷-۱۱] هر کدام از این مواد پیوندی مزایا و معایب خاص خود را دارند. مواد اتوژن دارای معایبی همچون لزوم جراحی در بخش دهنده و محدودیت حجم استخوان می‌باشند.[۱۲] آلوگرافت‌ها نیز به شکل مینرالیزه یا دمینرالیزه مورد استفاده قرار گرفته اند.[۱۳]

Decalcified freeze-dried bone allografts (DFDBA) به دلیل آزاد سازی (proteins)BMPs (Bone morphogenic دارای خاصیت القای استخوان‌سازی می‌باشند و بیشتر مورد توجه می‌باشند.[۱۴،۱۳] بکارگیری غشاهای قابل جذب و غشاهای غیر قابل جذب

ePTFE (expanded polytetrafluoroethylene)نیازمند بسته شدن زخم بصورت اولیه می‌باشد که باعث پیچیدگی جراحی و کاهش میزان لثه کراتینیزه و اختلال در ساختار طبیعی نسج نرم ناحیه می گردند.[۱۵] غشاهای غیرقابل جذب پلی تترافلوراتیلن متراکم (dense PTFE) نیازمند بسته شدن زخم بصورت اولیه نمی‌باشد و موفقیت آنها در مطالعات حیوانی و کلینیکی نشان داده شده است.[۱۶-۱۸]

استفاده از پیوند آزاد لثه اتوژن (FGG) بهمراه مواد پیوند استخوان در حفره دندان کشیده شده جهت بهبود وضعیت ترمیم نسج نرم ناحیه توصیه شده است. از مزایای این روش استفاده از بافت کام بعنوان یک غشاء اتوژن و سهولت و در دسترس بودن آن می باشد. [۱۹،۲۰]

از آنجا که مطالعات اندکی از روشهای کمی برای بررسی تاثیر تکنیک‌های حفظ ساکت دندان پس از خارج کردن دندان استفاده کرده‌اند و با توجه به برخی تناقضات در تحقیقات قبلی و اینکه اکثرا بر روی مدل‌های حیوانی انجام شده است لذا این تحقیق با هدف مقایسه تاثیر dPTFE به عنوان یک غشاء سنتتیک با پیوند آزاد لثه اتوژن به عنوان یک غشاء بیولوژیک به همراه Partial DFDBA بر حفظ ساکت دندان در مراجعین به بخش پریودانتیکس دانشگاه آزاد اسلامی واحد دندان پزشکی در سال ۹۱ – ۱۳۹۰ انجام پذیرفت.

مواد و روش ها:

این مطالعه با طراحی کارآزمایی بالینی تصادفی یکسو کور انجام شد.

تعداد ۲۰ نفر از بیماران مراجعه کننده که دارای اندیکاسیون قراردادن ایمپلنت در ناحیه قدامی و پرمولر ماگزیلا بودند، پس از اعلام رضایت وارد تحقیق شدند. تعداد نمونه ها بر حسب مقالات مشابه انتخاب شدند. [۳،۱۱] نمونه‌ها در صورت دارا بودن بیماری سیستمیک دارای تظاهرات استخوانی، دیابت، بارداری، سابقه اشعه درمانی، مصرف استروییدها، مصرف داروهایی غیر از داروهای در نظر گرفته شده در مطالعه، آلرژی شناخته شده نسبت به مواد مورد استفاده در مطالعه و نیاز به پروفیلاکسی آنتی بیوتیک از تحقیق خارج شدند.

اقدامات لازم قبل از جراحی شامل آموزش بهداشت دهان به روشModified Bass ،آموزش نحوه استفاده از نخ دندان، جرمگیری و صاف نمودن سطح ریشه با قلم های دستی و وسایل اولتراسونیک بود. بیماران باید دارای شاخص کنترل پلاک کمتر از ۲۰ درصد در سیستم Olearyبودند. [۲۱]

مراحل تشخیصی شامل رادیوگرافی پری اپیکال، قالبگیری با آلژینات، تهیه کست تشخیصی و معاینه کلینیکی برای ارزیابی محل کشیدن دندان، انجام شد. پس از تهیه کست تشخیصی، استنت اکریلی به عنوان مرجعی ثابت برای اندازه‌گیری ساخته شد به گونه‌ای که حداقل یک دندان از هر سمت ناحیه مورد نظر را پوشاند.[۱۱]

به منظور پروفیلاکسی یک ساعت قبل از کشیدن دندان به بیمار یک گرم آموکسی سیلین خوراکی تجویز شد. بیماران بلافاصله قبل از جراحی از دهانشویه کلرهگزیدین ۰/۲درصد

[Downloaded from mail.jrds.ir on 2026-10-15]

[DOR: 20.1001.1.20084676.1392.10.1.2.5]

استفاده کردند. فاصله عمودی از خط موکوژنژیوال تا لند مارک های (میدباکال،مزیوباکال،دیستوباکال) موجود روی استنت اکریلی توسط گِیج که بر روی آن رابراستاپ قرار داده شده بود اندازه گیری شد وتوسط کولیس دیجیتالی اندازه آن تعیین و ثبت گردید. پس از ایجاد بی حسی موضعی توسط محلول لیدوکائین ۲ درصد به همراه اپی نفرین ۱:۸۰۰۰۰ با انجام برش اینتراسالکولار که به دندانهای مجاور گسترش داده شد،فلپ باکال و پالاتال به صورت Full-thickness کنار زده شد و از برش Vertical releasing اجتناب گردید. سپس دندان به صورت آتروماتیک توسط پریوتوم و فورسپس جراحی خارج گردید. ساکت دندان برای خارج کردن بافت گرانولشین توسط کورت دبریدمان شد. دیواره های ساکت توسط پروب بررسی گردید. ضخامت دیواره باکال در ۵ میلیمتر اپیکال کرست توسط کالیپر دیجیتال اندازه‌گیری شد (ساخت شرکت جویا الکترونیک ایران) و در صورت ضخامت کمتر از یک میلیمتر و یا مشاهده دیفکت استخوانی نمونه از مطالعه حذف گردید.[۲،۱۱]

جهت اطمینان از قرارگیری کامل استنت در محل، از فاصله استنت تا CEJ دندانهای مجاور استفاده شد. ارتفاع بصورت فاصله عمودی بین لندمارک های (میدباکال، مزیوباکال، دیستوباکال) موجود روی استنت اکریلی پیش ساخته و کرست باکال آلوئول توسط گِیج که بر روی آن رابراستاپ قرار داده شد اندازه گیری شد و توسط کولیس دیجیتالی(به دقت ۰/۰۱ میلیمتر) اندازه آن تعیین و ثبت گردید. فاصله عمودی بین لندمارک میدپالاتال روی استنت و کرست پالاتال آلوئول و بین لندمارک مرکزی روی استنت در ناحیه میانی تا عمق ساکت دندان به روش مشابه اندازه گیری گردید. عرض ریج آلوئول توسط کالیپر در نقطه میانی کرست آلوئول در ناحیه کرست ودو میلی متر اپیکال کرست اندازه گیری شد و توسط کولیس دیجیتالی خوانده شد. سپس در ساکت دندان خارج شده Partial DFDBA CenoBoneساخت شرکت همانند ساز بافت کیش تا سطح کرستال آلوئول قرار داده شد و از فشرده کردن بیش از حد اجتناب گردید. بیماران توسط پرتاب سکه به دو گروه تقسیم شدند و در گروه dPTFE غشاء dPTFE cytoplastساخت شرکت TXT-200 OsteogenicsBiomedical(کشور امریکا)بر روی ساکت قرار گرفت به طوری که دهانه ساکت حداقل به میزان سه میلی متر از اطراف توسط غشاء پوشانده شد. سپس توسط نخ بخیه PTFE (Cytoplast 4.0)به صورت بدون کشش و تا حد امکان بصورت اولیه توسط بخیه Horizontal mattress در دو سمت باکال و پالاتال و بخیهInterrupted در نواحی اینترپروگزیمال بخیه گردید. در گروه FGG (پیوند آزاد لثه) به ضخامت ۳ میلیمتر از ناحیه کام یا بی دندانی بیمار تهیه شد و بر روی دهانه ساکت قرار گرفت.سپس توسط نخ بخیهVicryl (supa 5.0)، به صورت بدون کشش توسط بخیه Interrupted دهانه ساکت بسته شد.

به بیماران ژلوفن ۴۰۰ میلی گرم هر ۶ ساعت برای ۲ روز، آموکسی سیلین ۵۰۰ میلی گرم هر ۸ ساعت برای ۷ روز و دهانشویه کلرهگزیدین ۰/۲ درصد دوبار در روز به مدت دو هفته تجویز گردید و بیمار تحت رژیم غذایی نرم برای دو هفته قرار داده شد. بیماران در هفته های ۱،۲،۴وهشتم پس از جراحی برای بررسی روند ترمیم و کنترل پلاک معاینه شدند. بخیه ها در هر دو گروه دو هفته پس از جراحی برداشته شد و در گروه مورد، غشاءdPTFE پس از چهار هفته توسط بی حسی موضعی با لیدوکایین ۲ درصد وبه روش غیر جراحی خارج گردید.

مرحله بعد ۴ ماه بعد از خارج کردن دندان انجام گردید.[۲،۲۲،۲۳] قبل از جراحی به منظور پروفیلاکسی یک گرم آموکسی سیلین یک ساعت قبل از جراحی به صورت خوراکی برای بیماران تجویز شد. درست پیش از جراحی بیماران از دهانشویه کلرهگزیدین ۰/۲ درصد استفاده کردند. فاصله عمودی موکوژنژیوال جانکشن تا لندمارک های میدباکال،مزیوباکال،دیستوباکال موجود روی استنت اکریلی ثبت شد. پس از برقراری بی حسی موضعی و بلند کردن فلپ‌های موکو پریوستیال در باکال و پالاتال اندازه گیری جدید مشابه آنچه پس از خارج کردن دندان انجام شده، صورت

[Downloaded from mail.jrds.ir on 2026-10-15]

[DOR: 20.1001.1.20084676.1392.10.1.2.5]

گرفت و ارتفاع به صورت فاصله عمودی بین لندمارک های ثابت روی استنت و موقعیت جدید کرست آلوئول توسط کولیس دیجیتالی بدست آمد. عرض ریج آلوئول به روش مشابه توسط کولیس دیجیتالی اندازه گیری شد. ارزیابی هیستولوژیک ۴ ماه بعد از قرار دادن مواد پیوندی انجام گرفت.[۲۲،۲۳] در ناحیه قرار دادن ایمپلنت با Surgical trephineبا قطر داخلی ۲ میلی متر و طول ۴ میلی متر از قسمت مرکزی ساکت نمونه استخوان برای بررسی هیستولوژی تهیه شد و محل استئوتومی برای قرار دادن ایمپلنت آماده گردید و بعد از قرار دادن آن با نخ بخیه Silk4.0 بخیه زده شد.

به بیماران در صورت وجود درد، ژلوفن ۴۰۰ میلی گرم هر ۶ ساعت، آموکسی سیلین ۵۰۰ میلی گرم هر ۸ ساعت به مدت پنج روز و دهانشویه کلرهگزیدین ۰/۲ درصد دو بار در روز برای دو هفته تجویز شد. نمونه استخوان به دست آمده فورا" در فرمالین ده درصد به منظور فیکساسیون به مدت ۴۸ ساعت قرار داده شد و بر اساس روش درمانی مورد استفاده، نمونه‌ها کدبندی(A) و (B) شدند. پاتولوژیستی که لام ها را بررسی کرد از کد مربوط به هر ماده اطلاعی نداشت و مطالعه بصورت یکسوکور انجام شد .

بر اساس استانداردISO 7405 نمونه ها جهت دکلسفیه شدن در اسید فرمیک ۱۰ درصد به مدت یک هفته قرار داده شدند. سپس نمونه ها در پارافین قرار گرفتند و به صورت طولی به ضخامت ۶-۸ میکرون از آنها برش تهیه گردید. از هر نمونه برش های متعددی تهیه گردید (۱۲-۱۰ لام) و به روش هماتوکسین ائوزین رنگ آمیزی شدند، سپس از بین این تعداد به صورت تصادفی ۶ زمینه میکروسکوپی انتخاب شده و در بزرگنمایی ۱۰۰در زیر میکروسکوپ نوری ساخت شرکت Euromex - کشور هلند جهت تعیین درصد استخوان زنده، غیر زنده و زیرگروه‌های استخوان زنده شامل استخوان ترابکولار و آمورف توسط لنز چشمی مدرج ارزیابی شدند.

شمارش سلولی استئوبلاست ها در بزرگنمایی۴۰۰×تحت نرم افزار Image focus ver: 2.5 2006-2009 انجام گردید.

تغییرات شاخص های دو گروه با استفاده از آزمون T-testو در تغییرات داخل گروه‌ها با آزمون Paired Test مورد قضاوت آماری قرار گرفت.

یافته‌ها:

این تحقیق بر روی ۲۰ ساکت دندانی در۱۶ بیمار انجام گردید که یک بیمار به دلیل عدم همکاری در مرحله دوم جراحی از مطالعه حذف گردید و مطالعه بر روی ۱۵ بیمار ادامه یافت. که شامل (۱۰ ساکت دندان در ۸ بیمار در گروه dPTFE و ۹ ساکت دندان در ۷ بیمار در گروه FGG بود. بیماران شامل ۵ مرد و ۱۰ زن با میانگین سنی ۹±۴۵/۵ سال بودند.تمامی نمونه ها از ناحیه قدام فک بالا (پرمولردوم- پرمولر دوم) انتخاب شدند.

تغییرات مربوط به عرض ریج آلوئول در سطح کرست در گروه‌های مورد مطالعه در جدول ۱ آمده است و نشان می دهد که عرض ریج آلوئول در گروه dPTFE در ابتدا ۱/۴۱±۸/۳۱ میلی‌متر و در زمان قراردادن ایمپلنت(چهار ماه بعد) ۱/۸۶±۵/۳۰ میلی‌متر بوده، که این تغییرات از نظر آماری معنادار بوده است. (P=۰/۰۰۶)

این میزان در گروه FGGدر ابتدا ۱/۵۴±۷/۶۳ میلی‌متر و در زمان قراردادن ایمپلنت ۱/۸۷ ±۴/۸۸ میلی‌متر بوده و تغییرات از نظر آماری معنادار بود.(P=۰/۰۰۰)

میزان کاهش عرض ریج آلوئول در گروه dPTFE بیشتر از گروه FGG بود که این تفاوت از نظر آماری معنادار نبود (P=۰/۴) (جدول ۱)

عرض ریج آلوئول ۲ میلیمتر اپیکال کرست در گروه dPTFE در ابتدا ۱/۵۳±۸/۷۲ میلیمتر و در زمان قراردادن ایمپلنت ۲/۰۳±۶/۰۵ میلیمتر بود که تغییرات از نظر آماری معنادار بوده است. (P=۰/۰۱۴) این میزان در گروه FGG در ابتدا ۱/۹۵±۸/۳۲ میلیمتر و در زمان قراردادن ایمپلنت ۲/۴۸±۵/۸۹ میلیمتر بوده که تغییرات از نظر آماری معنادار بود. (P=۰/۰۰۰)

[Downloaded from mail.jrds.ir on 2026-10-15]

[DOR: 20.1001.1.20084676.1392.10.1.2.5]

میزان کاهش عرض ریج آلوئول ۲ میلی‌متر اپیکال کرست در گروه dPTFE بیشتر از گروه FGG بود و این تفاوت از نظر آماری معنادار نبود.(P= ۰/۶) (جدول ۱)

جدول ۱-میزان تغییرات عرض ریج آلوئول برحسب زمان پیگیری و به تفکیک گروه های مورد بررسی

عرض ریج آلوئول	عرض ریج آلوئول در ناحیه کرست				عرض ریج آلوئول ۲ میلیمتر اپیکال کرست			
زمان / گروه	ابتدایی	زمان قراردادن ایمپلنت	تغییرات	P Value	ابتدایی	زمان قراردادن ایمپلنت	تغییرات	P Value
dPTFE ۱۰= تعداد	۸/۳۱±۱/۴۱	۵/۳۰±۱/۸۶	۳/۰۳±۱/۰۷	۰/۰۰۶	۸/۷۲±۱/۵۳	۶/۰۵±۲/۰۳	۲/۶۷±۱/۳۶	۰/۰۱۴
FGG ۹= تعداد	۷/۶۳±۱/۵۴	۴/۸۸±۱/۸۷	۲/۷۴±۰/۸۳	۰/۰۰۰	۸/۳۲±۱/۹۵	۵/۸۹±۲/۴۸	۲/۴۳±۰/۸۲	۰/۰۰۰
P Value	۰/۴۲				۰/۶			

میزان ارتفاع عمودی ریج آلوئول برحسب فاصله کرست آلوئول از استنت اکریلی در نواحی مزیوباکال (MB) ، میدباکال (MidB)،دیستوباکال (DB) ، میدپالتال (MidP)اندازه‌گیری گردید که کلیه موارد در جدول ۲ ثبت شـــده است و نـــشان می دهـــد کـه میـــزان تغییرات بین گـــــروه ها در هیـــچ مورد معنی‌دار نیست. در گروه dPTFE در نواحی MidB,DB و در گروه FGG درنواحی MidB وMidPدستیابی به استخوان (Bone gain)مشاهده گردید که میزان آن از لحاظ آماری معنادار نبود. (P<۰/۲)

جدول ۲- میزان تغییرات ارتفاع عمودی ریج آلوئول برحسب نواحی مورد بررسی و به تفکیک گروه ها

ارتفاع ریج آلوئول	MB		MidB		DB		MidP	
گروه	تغییرات	P value	تغییرات	P value	تغییرات	P value	تغییرات	P value
dPTFE	-۰/۲۳±۱/۴۶	۰/۵	۰/۲۲±۱/۶۵	۰/۷۳	۰/۱۵±۱/۴	۰/۷۵	-۰/۸۳±۱/۵۸	۰/۸۷
FGG	-۰/۵۶±۱/۰۷	۰/۱۶	۰/۰۵±۰/۴۳	۰/۷۵	-۰/۸۶±۱/۰۷	۰/۸۲	۰/۴۸±۱/۳۷	۰/۳۳
P value	۰/۳۳		۰/۳۴		۰/۷۷		۰/۹۵	

در ناحیه مرکزی ساکت دندانی، عمق ساکت دندان کشیده شده تا استنت اکریلی در گروه dPTFE در ابتدا ۱۹/۷±۴/۰۳ میلیمتر و این فاصله در زمان قرار دادن ایمپلنت ۱۳/۵۲ ±۲/۲۳ میلیمتر بود که تغییرات از نظر آماری معنادار بود (p= ۰/۰۰۳) و این میزان در گروه FGG در ابتدا ۱۹/۵±۲/۴۷ میلیمتر و در زمان قراردادن ایمپلنت ۱۳/۷۰±۱/۴۰ میلیمتر بود که تغییرات از نظر آماری معنادار بود. (P=۰/۰۰۰)

در گروه dPTFE میزان کاهش عمق ساکت دندانی ۰/۳۸±۲/۱۳ میلیمتر بیشتر از گروه FGG بود اما این تفاوت از لحاظ آماری معنادار نبود.(p=۰/۲۴) (جدول ۳)

جدول ۳- میزان تغییرات عمق ساکت دندان بر حسب زمان پیگیری و به تفکیک گروه های مورد بررسی

ارتفاع ریج آلوئول	ارتفاع در قسمت میانی ساکت دندان (عمق ساکت)			
زمان / گروه	ابتدایی	زمان قراردادن ایمپلنت	تغییرات	P Value داخل گروه‌ها
dPTFE	۱۹/۷±۴/۰۳	۱۳/۵۲±۲/۲۳	۶/۱۸±۴/۷۴	۰/۰۰۳
FGG	۱۹/۵±۲/۴۷	۱۳/۷±۱/۴۰	۵/۸±۲/۶۱	۰/۰۰۰
P Value	۰/۲۴			

[Downloaded from mail.jrds.ir on 2026-10-15]

[DOR: 20.1001.1.20084676.1392.10.1.2.5]

اطلاعات مربوط به موقعیت MucoGingival Junction (فاصله MG line تا استنت اکریلی) در ۳ ناحیه DB، MBو MidB در جدول ۴ برحسب زمان پیگیری و به تفکیک نوع روش ذکر شده است و نشان می دهد میزان تغییرات به غیر از ناحیه DB،در هر دو گروه معنی دار نمی باشد.

جدول ۴- تغییرات موقعیت MGJ بر حسب نواحی مورد بررسی و به تفکیک گروه ها

موقعیت MGJ	MB		MidB		DB	
زمان / گروه	تغییرات	Pvalue	تغییرات	Pvalue	تغییرات	P value
dPTFE	۱/۶ ±۰/۰۲	۰/۹۷	۰/۷۸±۰/۲۸	۰/۳	۰/۸۵±۰/۶۳	۰/۰۴
FGG	۰/۸۵±۰/۶۴	۰/۰۶	۱/۲۸±۰/۲۱	۰/۶۳	۰/۸۹±۰/۹۶	۰/۰۱
P value	۰/۶۵		۰/۵۳		۰/۲۴	

اطلاعات مربوط به خصوصیات میکروسکوپی به تفکیک نوع ماده نشان می دهد که میزان استخوان زنده در گروه dPTFE ۴۵/۴۵±۲/۵۱ درصد و در گروه FGG ۴۴/۶۷±۱/۷۳ درصد بود که تفاوت میان دو گروه از نظر آماری معنادار نبود.(p=۰/۳) (شکل ۱ و ۲)

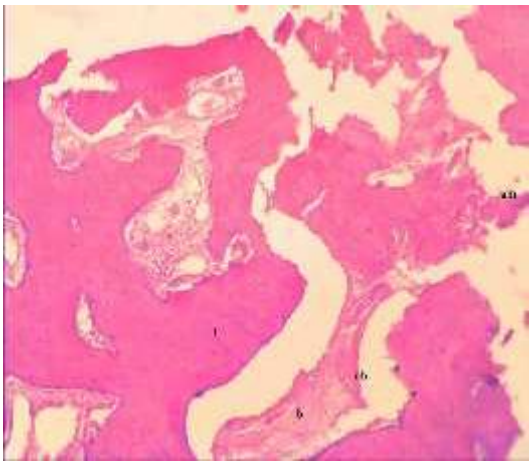

شکل ۱ – نمای میکروسکوپی استخوان‌سازی در گروه dPTFE بزرگنمایی ۱۰۰×(رنگ آمیزی H&E)

am = استخوان آمورف
t = استخوان ترابکولار **b =** بافت فیبروکلاژن
nb = استخوان جدید ساخته شده

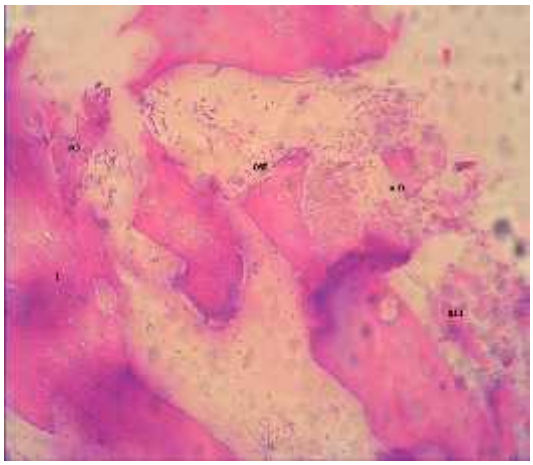

شکل ۲ –نمای میکروسکوپی استخوان‌سازی در گروهFGG بزرگنمایی ۱۰۰×(رنگ آمیزی H&E)

am = استخوان آمورف **t=** استخوان ترابکولار
ost = استئوبلاست های فعال
nb = استخوان جدید ساخته شده

[Downloaded from mail.jrds.ir on 2026-10-15]

[DOR: 20.1001.1.20084676.1392.10.1.2.5]

میزان استخوان غیرزنده در گروه dPTFE ۲/۵۱±۴/۵۵ درصد و در گروه FGG ۱/۷۵±۵/۲۸ درصد بود که تفاوت میان دو گروه از نظر آماری معنادار نبود. (p=۰/۳۴) میزان استخوان ترابکولار در گروه dPTFE ۳/۲۷±۴۲/۵ درصد و در گروه FGG۴/۳۷±۳۹/۱۱ درصد بود که تفاوت میان دو گروه از نظر آماری معنادار نبود. (p=۰/۵۳)

میزان استخوان آمورف در گروه dPTFE ۳/۲۷±۷/۵ درصد و در گروه FGG ۴/۴۹±۱۰/۹۴ درصد بود که تفاوت میان دو گروه از نظر آماری معنادار نبود. (p=۰/۵۳)

تعداد استئوبلاست در گروه dPTFE۱/۰۷±۶/۶ و در گروه FGG۱/۳۹±۶/۲۲ بود که تفاوت میان دو گروه از نظر آماری معنادار نبود. (p=۰/۳۸)

بحث:

نتایج حاصل از این تحقیق نشان داد که کاربرد غشاء dPTFEوFGGبه همراه DFDBA در حفظ ساکت دندانی موثر بوده و میانگین پر شدن عمق ساکت در گروه dPTFE ۴/۷۴ ± ۶/۱۸ میلیمتر و در گروهFGG ۲/۶±۵/۸ میلیمتر بود و بین دو گروه تفاوت آماری مشاهده نگردید. سایر مطالعات انجام شده با کاربرد مواد پیوندی اتو گرفت، آلوگرفت،زنو گرفت و آلوپلاست و همچنین کاربرد غشاهای قابل جذب و غیر قابل جذب مقادیر مختلفی در خصوص میزان پر کردن ساکت نشان داده اند.[۲،۶،۱۱]

در مطالعه ای که توسط Pinho و همکاران صورت گرفت استفاده از غشاء تیتانیومی بهمراه استخوان اتوژن با منشاءتوبرزیته (گروه مورد) و بدون استخوان اتوژن (گروه شاهد) بررسی شد که در تمامی موارد پر شدن کامل ساکت دندانی مشاهده گردید و این میزان بین دو گروه اختلاف معنی داری را نشان نداد که محققین این امر را ناشی از Rigidityکافی غشاءتیتانیومی جهت نگهداری فضا و حفاظت مناسب از لخته خونی دانسته‌اند.[۲۴]

در مطالعه Fotek و همکاران نیز غشاء غیر قابل جذب dPTFEو غشاء قابل جذب Acellular dermal (ADM) matrixمقایسه گردید و در هر دو گروه در تمامی نمونه‌ها ساکت دندان به خوبی توسط استخوان پر گردید، هر چند مشاهده گردید که در گروهADM فرورفتگی در ناحیه مرکزی ساکت بیشتر از گروه dPTFE بود که محققین نتیجه گرفتند این امر احتمالا" ناشی از انعطاف پذیری بیشترADM در مقایسه با dPTFEمی باشد.[۲]

در مطالعه حاضر نیز هر چند اختلاف بین دو گروه در مورد میزان پر شدن ساکت دندانی معنادار نبود اما میزان پر شدن ساکت در گروه dPTFE ۱۳ /۲±۰/۳۸ میلیمتر بیشتر از گروه FGG بود که شاید این امر ناشی از Rigidity بیشتر dPTFEنسبت بهFGG وتوانایی بهتر آن در حفظ ارتفاع ساکت در قسمت مرکزی باشد.

میزان ارتفاع عمودی ریج آلوئول برحسب فاصله کرست آلوئول از استنت اکریلی در نواحی MidB,MidP,DB,MB در هر دو گروه در فواصل زمانی صفر و ۴ ماه تغییرات معناداری را نشان نداد.

عدم تغییرات آماری معنا دار در ارتفاع ریج بی دندانی موید حفظ ارتفاع ریج آلوئول به دنبال درمان (Socket preservation) می باشد که در مقایسه با تحقیق Iasellaکاملاً مشابه گروه مورد (FDBA+Collagen membrane) می باشد و در مقایسه با عدم کاربرد متریال (گروه شاهد در مطالعه) Iasella به عنوان روش موفق در نظر گرفته می‌شود.[۱۱]

ذکر این نکته لازم است که در نواحیMidB و DB در گروه dPTFEو در نواحی Mid-B و Mid-P در گروه FGG ،دستیابی به استخوان (Bone gain) مشاهده شد که هرچند این میزان Bone gain از لحاظ آماری معنی دار نبوده است اما قابل مقایسه با تحقیق Iasella و همکاران(کاربرد FDBA همراه غشاءکلاژنی در گروه مورد و در گروه شاهد خارج کردن دندان(Ext) بدون کاربرد متریال انجام شد. تحقیق Simon و همکاران (استفاده ازDMFDBA به همراه غشاء قابل جذب در گروه مورد و درمان Ext در گروه شاهد) می باشد که در هر دو مطالعه در ناحیه MidB

[Downloaded from mail.jrds.ir on 2026-10-15]

[DOR: 20.1001.1.20084676.1392.10.1.2.5]

استخوان‌سازی در گروه مورد مشاهده گردید و از لحاظ آماری نسبت به گروه شاهد معنی‌دار بوده است.[۱۱،۲۵] در تحقیق lekovicو همکاران در سال ۱۹۹۷ (استفاده از غشای ePTFEدر گروه مورد و درمان EXT در گروه شاهد) و همین محققین در سال ۱۹۹۸ (استفاده از غشای قابل جذب از جنس Glycolid & Lactide polymers در گروه مورد و درمان EXT در گروه شاهد (تحلیل استخوان) در ناحیه MidBمشاهده گردید و تغییرات عمودی استخوان نسبت به گروه شاهد معنی‌دار بود.[۳،۴] تفاوت های آماری در ۴ مطالعه فوق‌الذکر نسبت به تحقیق حاضر، ناشی از عدم درمان حفظ ساکت در گروه شاهد در مطالعات فوق می باشد، در صورتی که در مطالعه ما در هر دو گروه درمان حفظ ساکت دندانی صورت گرفته است.

در مطالعه سرکارات و همکاران تاثیر دو نوع الوگرافت DFDBA (ceno bone & osseo+)بهمراه غشای Acellular Dermal Matrix (SureDerm)در حفظ استخوان سازی ریج آلوئول مورد مقایسه قرار گرفت.[۲۶] میزان ارتفاع عمودی ریج آلوئول در نواحی Mid-P, D-B, Mid-B M-Bدر هر دو گروه در طی ۳ ماه کاهش یافت و این میزان از لحاظ آماری معنادار نبود.در مطالعه حاضر هر چند میزان دستیابی به استخوان در Mid-B ناچیز بود. و از لحاظ آماری معنی دار نبود اما ساکت دندان در این ناحیه به خوبی حفظ شده بود که نشان از موفقیت درمان socket preservationدر حفظ ارتفاع ریج آلوئول می‌باشد.

میزان عرض ریج آلوئول در تحقیق حاضر در هر دو گروه طی ۴ ماه کاهش یافت و میانگین این تغییرات در ناحیه کرست در گروه dPTFE ۱/۰۷± ۳/۰۳ میلی متر و در گروه FGG ۰/۸۳ ± ۲/۷۴ میلی متر و در دو میلی متر اپیکال کرست در گروه dPTFE ۱/۳۶±۲/۶۷ میلی متر و در گروه FGG ۰/۸۲±۲/۴۳ میلی‌متر اندازه‌گیری گردید. میزان کاهش عرض ریج در ناحیه کرست و ۲ میلیمتر اپیکال آن در هر دو گروه در طی ۴ ماه از لحاظ آماری معنی دار بوده است و میزان کاهش عرض ریج در گروه FGG در ناحیه کرست و ۲ میلی متر اپیکال آن به ترتیب ۰/۲۴± ۰/۲۹ میلیمتر و ۰/۵۴± ۰/۲۴ میلیمتر کمتر از گروه dPTFE بوده و از لحاظ آماری معنی دار نبود. (P =۰/۲)

این یافته قابل مقایسه با اکثر مقالات در زمینه socket preservtionمی باشد.[۳،۴،۱۱] در مطالعه Iasella و همکاران میزان کاهش عرض ریج آلوئول در هر دو گروه Ridge preservation(RP)و EXT معنی دار می باشد اما میزان آن در گروه RP کمتر از گروه EXT بوده که از لحاظ آماری معنادار بوده است که این یافته در هماهنگی با مطالعه ما می‌باشد. [۱۱]

در مطالعه سرکارات و همکاران میزان کاهش عرض در هر دو گروه (ceno bone , osseo+) از لحاظ آماری معنی دار بود اما مابین دو گروه تفاوت آماری معناداری مشاهده نشد که این یافته در هماهنگی با نتایج بدست آماده در تحقیق حاضر می باشد.[۲۶]

از مزایای استفاده از غشاء dPTFE عدم نیاز به پوشش کامل لبه‌های زخم می‌باشد. در مطالعه حاضر نیز غشاء به صورت partial exposeدر ناحیه باقی گذاشته شد که این امر منجر به حفظ بهتر نسج کراتینیزه و حفظ ساختار نسج نرم ناحیه جهت نتایج فانکشنال و زیبایی می گردد. جهت مشخص نمودن حرکت بافت در جهت کرونال از تغییرات MGJ استفاده گردید. میزان تغییر کرونالی MGJ در گروهdPTFE در نواحی Mesio-Bو Mid-B از لحاظ آماری معنادار نبود و نشان می دهد که با انجام فلپ در هر دو روش حداقل میزان تغییر ساختار نسج نرم ناحیه و حرکت کرونالی MGJ رخ داده است که این امر می تواند به دلیل استفاده از FGGو عدم کاربرد برش عمودی و برش آزاد کننده پریوستالی جهت کرونالی کردن فلپ و بستن زخم بصورت اولیه در گروه dPTFE باشد. البته در سطح Disto-B در حد کمتر از ۱ میلیمتر (به لحاظ آماری معنادار) کرونالی شدن موکوژنژیوال جانکشن رخ داد که این امر احتمالاً ناشی از تلاش جهت دستیابی به بستن زخم به صورت اولیه- تا حد امکان- در این ناحیه بوده است.

[Downloaded from mail.jrds.ir on 2026-10-15]

[DOR: 20.1001.1.20084676.1392.10.1.2.5]

در بررسی میکروسکوپی میزان استخوان سازی در دو گروه مورد مقایسه قرار گرفت و در هر دو گروه استخوان سازی به خوبی انجام گرفته بود و از لحاظ کلیه معیارهای مورد بررسی اختلاف آماری قابل ملاحظه ای مشاهده نگردید. (P=۰/۳)

در مطالعه Iasella و همکاران در گروه RP میزان درصد استخوان زنده و غیر زنده و ترابکولار به ترتیب ۹± ۳۱ و ۱۹± ۳۲ و ۱۲±۲۶ مشخص گردید[۱۱] که این میزان در مطالعه ما در گروه dPTFE به ترتیب ۲/۵±۴۵/۴۵، ۲/۵۱±۴/۵۵ و ۳/۲۷±۴۲/۵ و در گروه FGG به ترتیب ۱/۷۳± ۴۴/۶۷، ۱/۷۵±۵/۲۸ و ۴/۳۷±۳۹/۱۱ ارزیابی گردید.

میزان کمتر استخوان غیر زنده در مطالعه حاضر احتمالاً ناشی از استفاده از Partial DFDBA می‌باشد که زودتر از Mineralized FDBAجذب می‌گردد و در نتیجه استخوان غیر زنده و بقایای ماده پیوندی کمتری باقی می‌ماند.

در مطالعه Froum و همکاران میزان استخوان زنده و غیر زنده در گروه Bioactive Glass به ترتیب ۵۹/۵ درصد و ۵/۵ درصد و در گروه DFDBA ۴/۳۲ درصد و ۱۳/۵ درصد ذکر گردیده است.[۲۷] میزان ماده پیوندی باقی مانده در مطالعه حاضر قابل مقایسه با گروه DFDBA در مطالعه Froum می‌باشد که این تفاوت احتمالا" ناشی از اختلاف در پروسه تولید DFDBA و یا اختلاف در تفسیر یافته‌های میکروسکوپی می‌باشد.

در مطالعه سرکارات و همکاران میزان درصد استخوان زنده، غیر زنده و ترابکولار و تعداد استئوبلاست در گروه (Cenobone+Surederm) به ترتیب ۷/۹۵± ۳۶/۶۵، ۷/۵۸±۱۳/۸۸، ۹/۳±۳۳/۹۳ و ۱/۵۷±۶/۹۸ ارزیابی گردید که نتایج قابل مقایسه با هر دو گروه مورد مطالعه ما می‌باشد.[۲۶]

بلوغ بهتر بافت استخوان در مطالعه حاضر (میزان استخوان زنده بیشتر و استخوان غیر زنده کمتر در مطالعه حاضر نسبت به مطالعه سرکارات و همکاران احتمالاً ناشی از خواص رژنراتیو بهتر غشاءdPTFE و FGG نسبت به ADM و یا ناشی از تفاوت در زمان نمونه‌گیری، ۴ماه در مطالعه حاضر در مقابل ۳ماه در مطالعه سرکارات و همکاران می‌باشد. تعداد استئوبلاست در مطالعه حاضر نیز در گروه dPTFE و FGG به ترتیب ۱/۰۷ ± ۶/۶ و ۱/۳۹± ۶/۲۲ ارزیابی گردید که تقریباً مشابه میزان آن در گروه Cenobone در مطالعه سرکارات می باشد.[۲۶] این امر احتمالاً ناشی از استفاده از یک نوع Partial DFDBA در هر دو مطالعه می باشد.

در مطالعه حاضر از dPTFE استفاده گردید که دارای تراکم مناسب جهت مقاومت در مقابل نفوذپذیری باکتری می باشد ومی تواند اکسپوز به محیط دهان باشد و در مرحله دوم بدون نیاز به جراحی اضافی به سادگی از ناحیه خارج گردد.[۱۶]

در مطالعه حاضر در هیچکدام از نمونه های گروه dPTFE ترمیم کامل بافت بر روی غشاء(primary coverage) مشاهده نگردید که این یافته در تطابق با مطالعه Hoffamann و همکاران می‌باشد.[۲۸] به هنگام برداشتن غشاء dPTFE بافت همبندی در ناحیه مشاهده گردید که پس از ۴ هفته کاملا" اپیتلیالیزه شده بود. همچنین علامتی مبنی بر خارج شدن مواد پیوندی، عفونت، ناراحتی، آبسه، اگزودا مشاهده نگردید و میزان تحلیل استخوان در ابعاد عمودی و افقی پس از ۴ ماه در هر دو گروه حداقل بود و پس از ۴ ماه درمان ایمپلنت به طور موفقیت آمیزی در تمام نمونه‌ها انجام گردید. از نکات مثبت این تحقیق مقایسه dPTFE به عنوان یک غشاء سنتتیک با FGG به عنوان یک غشاء بیولوژیک اتوژن می باشدdPTFE ، برخلاف غشاهای قابل جذب منشاء خوکی و گاوی ندارد و منجر به واکنش آنتی ژنیک نمی شود و پذیرش آن برای بیماران راحت تر می باشد.[۲] همچنین واکنش التهابی ناشی از جذب غشاهای قابل جذب را نیز ندارد.dPTFE ، به خاطر دانسیته بالا از نفوذ باکتری به بافت زیرین جلوگیری می‌کند که این امر منجر به ایجاد خاصیت رژنراتیو مناسب در ناحیه ساکت دندان می‌گردد.[۲،۱۶] dPTFE برخلاف FGG نیاز به ناحیه دهنده پیوند (Donor site) ندارد اما منجر به تحمیل هزینه اضافی درمان به بیمار می گردد. [۱۸-۱۶] اما FGG دارای منشاء اتوژن می‌باشد که برخلاف غشاهای قابل جذب منجر به واکنش آنتی ژنیک و واکنش التهابی ناشی از جذب نمی‌گردد و در صورت استفاده از تکنیک مناسب می‌تواند به عنوان گزینه مناسب

[Downloaded from mail.jrds.ir on 2026-10-15]

[DOR: 20.1001.1.20084676.1392.10.1.2.5]

درمانی در نظر گرفته شود.[۱۲] FGG نیاز به ناحیه دهنده پیوند (Donor site) دارد که این امر می‌تواند منجر به ایجاد مشکلاتی از قبیل درد، تورم، هموراژی و ناراحتی بیمار گردد.[۲۰] از دیگر نکات مثبت این تحقیق ارزیابی هیستولوژی بر روی نمونه های انسانی می‌باشد، زیرا اغلب مطالعات قبلی بر روی نمونه های حیوانی انجام شده است.

از محدودیت های این تحقیق لزوم پیگیری بیماران ۴ ماه بعد انجام مرحله اول مطالعه بود که همکاری بیمار را می طلبید و در نهایت عدم همکاری یک بیمار منجر به کاهش یک نمونه در گروهFGG گردید.

نتیجه گیری:

نتیجه گیری:

در یک جمع بندی کلی، هر چند درمان Socket preservation نمی‌تواند از تحلیل ریج در بعد باکو لینگوالی جلوگیری کند اما می‌تواند میزان آن را به حداقل برساند و با توجه به اهمیت حفظ نسج نرم و سخت جهت اهداف زیبایی و فانکشنال خصوصا" در نواحی قدامی، استفاده از روش Socket preservation توصیه می‌گردد. به نظر می‌رسد کاربرد dPTFE و FGG در حفظ و استخوان سازی ساکت دندانی در پیگیری ۴ ماهه، اثرات مشابهی دارند.

References:

1-Mecall RA ,RosenFeld AL. Influence of residual ridge resorption patterns on implant fixture placement and tooth position. Int J periodontics Restorative Dent .1991 ;11(1) : 8-23 .

2-Fotek PD , Neiva RF , Wang HL. comparison of Dermal Metrix and polytetrafluroethylene membrane for socket Bone Augmentation : A clinical and Histologic study. J Periodontol. 2009 May;80(5):776-85.

3- Lekovic V, Kenney EB, Weinlaender M, Han T, Klokkevold P, Nedic M,etal . A bone regenerative approach to alveolar ridge maintenance following tooth extraction report of 10 cases . J Periodontol. 1997 Jun;68(6):563-70.

4- Lekovic V, Camargo PM, Klokkevold PR, Weinlaender M, Kenney EB, Dimitrijevic B,etal. Preservation of alveolar bone in extraction sockets using bioabsorbable membrenes. J Periodontol. 1998 Sep;69(9):1044-9.

5-Shi B , zhou Y , Wang YN , cheng XR . Alveolar ridge preservation prior to implant placement with surgical – grade calcium sulfate and platelet – rich plasma : a pilot study in canine model . Int J oral maxillfac implants . 2007 Jul – Aug ; 22(4) 656-65 .

6-Iranakis T .Rationale for socket preservation after extraction of a single –rooted tooth when planning for future implant placement .J Can Dent Assoc 2006 Dec ; 72 (10) : 917-22 .

7-Nemcovsky CE , Serfaty V . Alveolar ridge preservation following tooth extraction of maxillary anterior teeth . Report on 23 consecutive cases . J periodontal. 1996 Apr;67(4):390-5.

8-Stanley HR , Hall MB , Clark AE , king CJ , hench LL , Berte JJ . Usuing 455 biolass cones as endosseous ridge maintenance implant to prevent alveolar ridge resorption : A 5-year evaluation . Int J oral maxilofac Implants 1997 ; 12: 95 – 105 .

9-Brugnami F , Then PR , Moroi H , Leone CW . Histologic evaluation of Humen extraction sockets treated with DFDBA and cell occlusive membranes. J periodontal. 1996 Aug;67(8):821-5.

10-Sclar AG . strategies for management of single-tooth extraction sites in aesthetic implant therapy . J Oral Maxillofac Surg. 2004 Sep;62(9 Suppl 2):90-105

11- Iasella JM, Greenwell H, Miller RL, Hill M, Drisko C, Bohra AA, etal. Ridge preservation with freeze – dried bone allograft and a collagen membrane compared to extraction alone for implant site development A clinical and histologic study in humans. J Periodontol. 2003 Jul;74(7):990-9.

12-Simion M, Dahlin C, Trisi P, Piattelli A. Qualitative and quantitative comparative study on different filling materials used in bone tissue regeneration: A controlled clinical study. Int J Periodontics Restorative Dent. 1994 Jun;14(3):198-215

13-Gross JS. Bone grafting materials for dental applications: A practical guide. Compend Contin Educ Dent. 1997 Oct;18(10):1013-8, 1020-2, 1024

[Downloaded from mail.jrds.ir on 2026-10-15]

[DOR: 20.1001.1.20084676.1392.10.1.2.5]