گزارش یک مورد آدنوئید سیستیک کار سینومای اولیه داخل استخوانی در قدام فک پائین

دکتر طاهره نصرت زهی[1#] دکتر زهرا دلاوریان[2] دکترنصرالله ساغروانیان[3]

۱- استادیار بخش بیماری‌های دهان، دانشکده دندانپزشکی، دانشگاه علوم پزشکی زاهدان
۲ دانشیار بخش بیماری‌های دهان دانشکده دندانپزشکی ، دانشگاه علوم پزشکی مشهد
۳- دانشیار بخش پاتولوژی دهان، فک و صورت، دانشکده دندانپزشکی ، دانشگاه علوم پزشکی مشهد

خلاصه:

سابقه و هدف: آدنوئید سیستیک کارسینوما، توموری با منشا اپی تلیالی نادر در ناحیه فک و صورت می‌باشد. در این مقاله یک مورد از این تومور در ناحیه قدام فک پائین در زن ۷۵ ساله گزارش می‌شود.

معرفی مورد: خانم ۷۵ ساله با شکایت از وجود توده بافت نرم دردناک در قدام فک پائین، در سال ۱۳۸۷ به دانشکده دندانپزشکی مشهد مراجعه کرد، بیمار سابقه ۹ ساله از وجود این توده با رشد کند را گزارش نمود. بررسی رادیوگرافی، رادیولوسنسی وسیع با مارژین نامنظم در قدام فک پائین را نشان داد و درگزارش پاتولوژی، نوع توبولار آدنوئید سیستیک کارسینوما گزارش شد. بیمار به روش جراحی درمان شد و در زمان تشخیص تومور، بررسی CT اسکن نشانه‌ای از وجود متاستاز را گزارش ننمود. در پی گیری دو ساله بیمار، وی در سال ۱۳۸۹ به دنبال متاستاز ریوی فوت کرد.

نتیجه‌گیری: در تشخیص افتراقی ضایعات قدام فک پائین با تخریب استخوان، تومورهای بدخیم غدد بزاقی نیز باید مدنظر قرار گیرد.

کلید واژه ها: آدنوئید سیستیک کارسینوما ، تومور غده بزاقی، کارسینوم داخل استخوان سر و و گردن

وصول مقاله: ۹۱/۲/۱۷ اصلاح نهایی: ۹۱/۲/۲۶ پذیرش مقاله: ۹۱/۶/۲۷

مقدمه:

آدنوئید سیستیک کارسینوما (ACC) یک نئو پلاسم اپی تلیالی بدخیم غدد بزاقی، اولین بار توسط Robin در سال ۱۸۵۳ توصیف شد و عنوان cylindroma در سال ۱۸۵۹ با توجه به نمای پنیرسوئیسی یا cribriform به آن اضافه گردید. Acc تقریباً ۳۰ درصد در پاروتید، ۳۰ درصد در غده تحت فکی و ۳۹ درصد موارد در غدد بزاقی فرعی و کمتر از یک درصد موارد غده زیرزبانی را درگیر می‌کند.[1] بروز ACC در دهه سنی ۴ تا ۶ است و در زنان کمی بیشتر از مردان دیده می‌شود. به طور معمول رشد آهسته‌ای دارد و از لحاظ بالینی به صورت یک ندول سخت یا یک توده با مخاط دست نخورده دیده می‌شود.[2] بروز ACC در استخوان فک پدیده‌ای نادر است و در بین غدد بزاقی، موکو اپی‌درموئید کارسینوما تمایل به بروز در استخوان فک دارد.[3] تا سال ۲۰۰۹، ۲۱ مورد از این تومور در استخوان فک گزارش شده است.[2] اغلب این تومورها در خلف مندیبل افراد بالغ با دهه سنی ۴ تا ۶ رخ داده بود و علامت آن به صورت تورم دردناک استخوان و پاراستزی گزارش شده بود.[4,2] طبیعت بدخیم ACC موجب می‌شود تومور به خصوص در شکل توپر میکروسکوپی، از مسیر خونی به ریه‌ها و استخوان متاستاز داده و به لنف نودهای گردنی شیوع کمتری دارد.[5,6] در این مقاله مورد نادری از ACC در قدام فک پائین گزارش می‌شود که بیمار سابقه ۱۹ ساله از وجود این ضایعه را گزارش نموده است.

نویسنده مسئول مکاتبات: دکتر طاهره نصرت زهی استادیار بخش بیماری‌های دهان، دانشکده دندانپزشکی دانشگاه علوم پزشکی زاهدان. گروه بیماریهای دهان
تلفن: ۰۹۱۵۵۴۳۳۴۸ پست الکترونیک: nosratzehi @ yahoo.com

[Downloaded from mail.jrds.ir on 2026-10-16]

[DOR: 20.1001.1.20084676.1391.9.4.9.1]

معرفی مورد

بیمار خانم ۷۵ ساله ای بود که با شکایت از درد و سوزش دهان در سال ۱۳۸۷ به بخش بیماریهای دهان دانشکده دندانپزشکی مشهد مراجعه کرد. در بررسی وضعیت سیستمیک بیمار، سابقه ابتلا به بیماری قلبی-عروقی، سنگ کلیه و مشکلات کیسه صفرا مشخص شد. بیمار حدود ۹ سال قبل متوجه ضایعه‌ای در قدام فک پائین شده بود. ولی بنا بر اظهارات وی ابتدا کوچک بوده ولی با گذشت زمان رشد بسیار کندی داشته است که البته در ۲ سال اخیر میزان این رشد بیشتر شده بود. در معاینه خارج دهانی لنفادنوپاتی ناحیه‌ای وجود نداشت و پوست سطحی آن طبیعی بود. معاینه داخل دهانی حاکی از حضور یک ضایعه اگزوفیتیک با پایه پهن در سمت راست قدام مندیبل بر روی ریج آلوئول بود که در لمس قوامی سفت با سطحی صاف داشت. همچنین گسترش با کولینگوالی و ضایعه در لمس مشخص شد و در سمت لینگوال تا کف دهان پیش رفته و در سمت با کال عمق وستیبول باکال را پر نموده بود.(تصویر ۱)

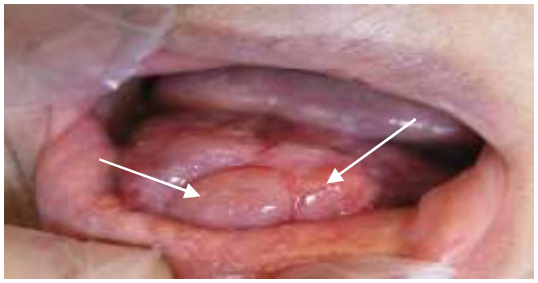

شکل ۱- ضایعه اگزوفیتیک با پایه پهن در سمت راست قدام مندیبل بر روی ریج آلوئول

در رادیوگرافی پانورامیک ، رادیولوسنسی وسیع با حدود نامنظم دیده شد که تخریب وسیعی را نشان می‌داد و در قسمت‌هایی نمای مولتی لاکولر داشت. (فلش سفید)

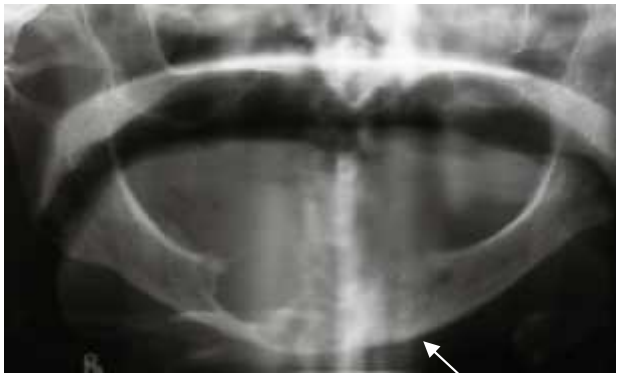

شکل ۲ - نمای پانورامیک تخریب وسیع در قدام فک پائین را نشان می‌دهد.

ضایعه با جراحی خارج شد و در گزارش آسیب شناسی بافت اپی تلیال تومورال با انفیلتراسیون وسیع و تهاجم به بافت همبند دیده شد. شاخه های نامنظم همراه با صفحه های اپی تلیالی پلی هیدرال در یک نمای توبولار مشاهده شده و تشخیص نهایی آدنوئید سیستیک کارسینوما از نوع توبولار داده شد. (شکل ۳)

در زمان تشخیص تومور، رادیوگرافی قفسه سینه و اسکن استخوان جهت بیمار توصیه گردید که متاستازی را نشان ندادند، اما در پی گیری دو ساله بیمار در سال ۱۳۸۹ بیمار بدنبال متاستاز ریوی فوت کرد.

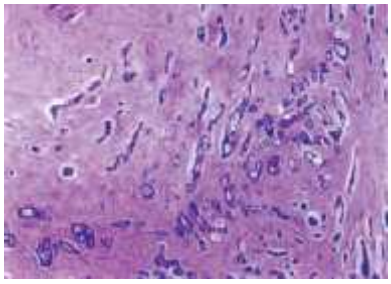

شکل ۳- در بررسی میکروسکوپی نمای توبولار از سلول‌های تومورال پلی هیدرال دیده می‌شود، (بزرگنمایی ۴۰× و رنگ آمیزی H& E)

بحث:

[Downloaded from mail.jrds.ir on 2026-10-16]

[DOR: 20.1001.1.20084676.1391.9.4.9.1]

آدنوئید سیستیک کارسینوما یک تومور اپی تلیالی بدخیم با یک رشد آرام و پروگنوز ضعیف است و بروز آن در قسمت قدامی فک پائین به صورت اولیه، یافته‌ای نادر است.[۲]

تورم و درد شایعترین یافته کلینیکی این تومور است، که این یافته‌ها با مورد اخیر مطابقت داشت و مشابه با گزارشsantos در سال ۲۰۱۱بود.[۴] اما بیمار ما برخلاف سایر گزارشات پارستزی، هیپوستزی و احساس ناخوشایند دیگری گزارش نکرد و از این لحاظ دارای اهمیت بود.[۴،۵] در مواردی از دست دادن دندانها، لقی دندانها و Otalgia به عنوان تظاهرات غیر شایعتر این تومور نیز دیده می شود.[۵] که با توجه به اینکه بیمار دوره طولانی وجود تومور را گزارش می‌کرد، بی‌دندانی ناحیه قدامی فک پائین او را می توان به حضور ضایعه نسبت داد. حضور تومورهای غدد بزاقی در داخل استخوان فک یافته‌ای نادر است و گزارشات منشاء پیشنهادی برای آن را سلول‌های اکتوپیک غدد بزاقی تحت فکی گیر افتاده در بین استخوان‌ها یا جداره اپی تلیالی کیست دانتی ژور می دانند.[۳] با توجه به اینکه بیمار از ۱۵ سال قبل بی دندان بوده به نظر می رسد، منشا سلول های تومورال در این مورد، سلول های اکتوپیک بزاقی بودند،

از لحاظ بالینی تومور رشد آرام با عود و متاستاز و مرگ و میر بالایی دارد، در ۵۹ درصد موارد تهاجم پری نورال دیده می‌شود،[۶] Yoshimuraو همکارانش یک مورد آدنوئید سیستیک کارسینوما را گزارش کردند که کانال آلوئولار تحتانی را از بین برده و به عقده گاسر تهاجم پیدا کرده بود.[۷] در مورد گزارش شده ما تخریب استخوان آلوئول در بررسی رادیوگرافی دیده شد، اما تهاجم به کانال عصبی تحتانی گزارش نگردید.

Acc دارای سه الگوی بافت شناسی شناخته شده است که شامل tobular –cribriform -solid می باشد. از لحاظ وضعیت پیش آگهی بیمار درجه‌بندی ذیل قابل اهمیت بود.

درجه یک:یک تومور با طرح tobular یا cribriform بدون اجزایsolid

درجه دو: تومور با طرح cribriform همراه با اجزای solid که کمتر از ۳۰ درصد کل تومور را تشکیل می دهند.

درجه سه:که جزء غالب آن طرح solid می باشد.

در تومورهای غدد بزاقی ، پیش آگهی تومور Acc به نوع طرح غالب بافت شناسی تومور بستگی دارد. طرح tobular بهترین و طرح solid دارای بدترین پیش آگهی است.[۵]

در گزارش پاتولوژی نمونه موردگزارش ما طرح غالب تومور tobular با درجه یک بود که می‌تواند حضور ۹ ساله تومور و رشد کند آن را بدون متاستاز ریوی توجیه کند.

دیگر عوامل مهم تعیین کننده پیش آگهی این نوع تومور شامل مرحله بالینی تومور، محل درگیری وجود تهاجم عروقی یا پری نورال، مارژین های مثبت جراحی ،طول مدت علایم بیماری ،عود تومور و وجود متاستاز می باشد.[۳]

تشخیص زودرس با بقای ۱۰ ساله، ۷۵ درصد است در حالی که میزان بقا به تدریج با پیشرفت بیماری کاهش می‌یابد. ACC، تمایل ویژه ای جهت تهاجم به بافت اطراف عصب (پری نورال) دارد. تهاجم پری نورال با کاهش میزان بقا و افزایش میزان متاستاز دور دست همراه است.[۴،۳] به نظر می‌رسد در مورد گزارش شده ما عدم وجود پاراستزی نشان از عدم تهاجم پری نورال داشته و طولانی بودن مدت حضور تومور بدون متاستاز را توجیه می‌کند.

متاستاز دوردست ACCگاهی اوقات با رشد بسیار کندی همراه است. بنابراین حتی با وجود ندول های ریوی می‌توان درمان موضعی تهاجمی را جهت حذف تومور انجام داد،[۸] در مورد گزارش شده ما در زمان تشخیص تومور متاستازی رخ نداده بود. پس از انجام جراحی و رادیوتراپی بیمار پی گیری شد و در پی گیری ۲ ساله مشخص شد که در سال ۱۳۸۹ بیمار به دنبال متاستاز ریوی فوت کرده است.

[Downloaded from mail.jrds.ir on 2026-10-16]

[DOR: 20.1001.1.20084676.1391.9.4.9.1]

References:

1- Chen JC, Gnepp DR, Bedrossian CW. Adenoid cystic carcinoma of the salivary glands: An immunohistochemical analysis. Oral Surg Oral Med Oral Pathol. 1988 Mar;65(3):316-26.

2- Mano T, Wada N, Uchida K, Muraki Y, Nagatsuka H, Ueyama Y. Central adenoid cystic carcinoma of the mandible with multiple bone metastases: case report. J Oral Maxillofac Surg. 2010Feb;68(2):446-51.

3- Greenbergs M,Glick M, Ship JA .Burkets oral medicine.11nd ed. Hamilton:BC Decker;2008:220

4- Santos Tde S, Melo DG, Gomes AC, Andrade ES, de Oliveira e Silva ED Adenoid Cystic Carcinoma of Mandible. Braz J Otorhinolaryngol. 2011 Nov-Dec;77(6):807.

5- García de Marcos JA, Calderón-Polanco J, Poblet E, del Castillo-Pardo de Vera JL, Arroyo-Rodríguez S, Galdeano-Arenas M,etal. Primary Adenoid Cystic Carcinoma of the Mandible: Case Report and Review of the Literature. J Oral Maxillofac Surg. 2008 Dec;66(12):2609-15.

6- Perzin KH, Gullane P, Clairmont AC. Adenoid cystic carcinomasarising in salivary glands: Acorrelation of histologic features and clinical course. Cancer .1978 Jul;42(1):265-82

7- Yoshimura Y, Hasegawa K, Wada T, Fujita K, Kawakatsu K.Metastasis of adenoid cystic carcinoma of the mandible to the Gasserian ganglion. J Am Dent Assoc. 1978 Mar;96(3):469-73.

8- Shamim T, Varghese VI, Shameena PM, Sudha S.primary intra osseous adenoid cystic carcinoma of the mandible with Luny metastasis. J Oral Sci. 2008 Mar;50(1):95-8.

[Downloaded from mail.jrds.ir on 2026-10-16]

[DOR: 20.1001.1.20084676.1391.9.4.9.1]