متاستاتیک ملانومای ناحیه تحت فکی با منشا ناشناخته – گزارش یک مورد

دکتر علی حسنی[۱] دکتر ندا افسر[#۲] دکتر مینو ساعتیان[۳] دکتر مریم سهرابی[۲] دکتر علی بخشنده فرد[۴]

۱- دانشیار بخش دهان، فک و صورت دانشگاه آزاداسلامی، واحد دندانپزشکی تهران
۲- دستیار تخصصی بخش جراحی دهان، فک وصورت دانشگاه آزاداسلامی، واحد دندانپزشکی تهران
۳- استادیار گروه اموزشی پاتولوژی دانشگاه آزاد اسلامی، دانشکده پزشکی، بیمارستان بوعلی تهران
۴- دستیار تخصصی بخش جراحی دهان، فک وصورت دانشکده دندانپزشکی، دانشگاه علوم پزشکی تهران

خلاصه:

سابقه و هدف: متاستاتیک ملانوما با منشا ناشناخته تقریبا ۱۰-۵ درصد بیماران با متاستاتیک ملانوما را شامل می‌شود. علل مختلفی برای عدم شناخت منشا اولیه این ضایعات پیشنهاد شده است که شامل پنهان بودن محل اولیه ضایعه، پسرفت کلی ضایعه اولیه و منشا گرفتن اولیه ملانوما از غده لنفاوی را می‌توان نام برد. در این مقاله ما نمونه نادری از متاستاتیک ملانوما را در ناحیه تحت فکی گزارش می‌کنیم.

معرفی مورد: خانم ۲۰ ساله به علت وجود توده کیستیک در ناحیه تحت فکی به بخش جراحی فک و صورت بیمارستان بوعلی ارجاع داده شد بیمار سابقه وجود پیگمان قهوه‌ای روی لب را گزارش کرد که سال‌ها بود کاملا از بین رفته بود و هنگام معاینه دیده نشد. بدنبال جراحی ضایعه و بررسی میکروسکوپی تشخیص متاستاتیک ملانوما برای ضایعه داده شده و این امر با رنگ آمیزی ایمونوهیستوشیمی برای نشانگرهای S100 و HMB45 مورد تائید قرار گرفت. به دنبال پی گیری ۴ ساله بیمار، و بررسی‌های کلینیکی و پارا کلینیکی هیچ ضایعه‌ای یافت نشدو بیمار در سلامت کامل به سر می‌برد.

نتیجه‌گیری: بر پایه این گزارش می‌توان پیشنهاد کرد در بیماران مبتلا به متاستاتیک ملانوما با منشا ناشناخته که ضایعه اولیه کاملا بهبود یافته است، جراحی کامل ضایعه می‌تواند درمان مناسبی باشد.

کلید واژه ها: نئوپلاسم متاستاز دهنده، منشا اولیه نامعلوم، فک پائین، ملانوما، تومور

وصول مقاله: ۹۱/۳/۱۷ اصلاح نهایی: ۹۱/۶/۱۵ پذیرش مقاله: ۹۱/۹/۵

مقدمه:

سرطان پوست شایع ترین نوع بدخیمی در انسان است. ملانوما ۵ درصد همه سرطان های پوست را تشکیل می دهد. ولی ملانوما مسئول مرگ ۷۵ درصد از همه مرگ های ناشی از سرطان های پوست است.[(۱)] به هر صورت مرگ ناشی از ملانوما در چند دهه اخیر به طور قابل توجهی افزایش یافته است.[(۲)] در زنان سنین ۲۵ تا ۳۵ سال، ملانوما سردسته مرگ های ناشی از سرطان می باشد، در آقایان شایع ترین محل، پشت و سر و گردن بوده و در خانم ها، پاها و خصوصاً زیر زانو، شایعترین محل می باشد. شایع ترین سن بروز دهه ۵ تا ۸ بوده و اندکی در آقایان شایع تر است. سن و جنس درپروگنوز بیماری، تأثیری ندارد. علی رغم میزان بالای درمان ملانومای اولیه لوکالیزه بقای ۵ ساله ۹۸/۳ درصد طبیعت مهاجم این ضایعه، منجر به متاستاز دور دست سریع شده که باعث افت میزان بقای ۵ساله تا ۱۶ درصد می شود.[(۳)]

تشخیص ملانومای متاستاتیک پروگنوز ضعیفی داشته و تاکنون هیچ درمان ثابت شده‌ای که به اندازه کافی مؤثر باشد برای آن

نویسنده مسئول مکاتبات: دکتر ندا افسر، دستیار تخصصی جراحی فک و دهان وصورت دانشگاه آزاد اسلامی، بیمارستان بوعلی، تلفن: ۰۹۱۲۳۷۹۹۸۱۰
پست الکترونیک: nedaafsar@yahoo.com

[Downloaded from mail.jrds.ir on 2026-10-16]

[DOR: 20.1001.1.20084676.1392.10.1.7.0]

مشخص نشده است.متأسفانه ملانوما نمی‌تواند به راحتی تشخیص داده شود و به عنوان خال خوش خیم، تاول، زگیل و درماتوئید تلقی می‌شود. [۳،۲] تقریباً ۲۵ تا ۳۰٪ همه ملانوماها در ناحیه سر و گردن رخ می‌دهند. [۴]

درمان های ملانومای بدخیم شامل: تشخیص زودرس و جراحی می‌باشد، در مواردمتاستاتیک بیماری گاهی ملانوما در لنف نود ، پوست ، بافت زیرپوستی و قسمت های احشایی بدون هیچ ضایعه پوستی اولیه واضح بروزمی کند. بعضی از بیماران تاریخچه‌ای از ضایعه ملانوسیت اولیه که ناپدید شده است را می دهند.[۵] در بعضی دیگر ضایعه اولیه نامشخص بوده که در همه این موارد، تشخیص زودرس مشکل بوده و در نتیجه میزان مرگ و میر ناشی از آن به شدت افزایش می یابد. [۴،۵]

پس نقش دندانپزشک عمومی و متخصصین دندانپزشکی به عنوان اولین کسانی که ممکن است با این ضایعات مواجه شوند، بسیار مهم است. در این مقاله، بیماری با متاستاتیک ملانومای ناحیه تحت فکی در سایز بسیار بزرگ با منشأ اولیه ناشناخته معرفی می‌شود.

گزارش مورد :

بیمارگزارش شده دختری ۲۰ ساله ساکن شمال ایران است که اولین بار در ۱۵ سالگی با شکایت از ضایعه‌ای به ابعاد ۲×۲×۲ سانتی متر در ناحیه تحت فکی به کلینیک دندانپزشکی مراجعه نموده و با آنتی بیوتیک های متعدد تحت درمان قرارگرفته بود. بیمارسابقه وجود ضایعه‌ای پیگمانته روی لب بالا رانیز گزارش کردکه به مرور از بین رفته بود. بیمار بعد از یک سال، با ضایعه‌ای حدود ۴×۴×۶ سانتی متر به جراح ارجاع داده شده و تحت بیوپسی اکسیژنال قرار گرفته بود. نتیجه بررسی هیستولوژیک، متاستاتیک ملانومای بدخیم بود که با نشانگرهای S100 و HMB45 نیز مورد تائید قرار گرفته بود. درمان دیگری برای بیمار انجام نشده و در کمتر از یک سال ضایعه دوباره عود کرده و در عرض ۴ سال به اندازه حدود ۸×۸×۱۰ سانتی متر رسیده بود.

در سال ۱۳۸۹ بیمار به بخش جراحی فک و صورت بیمارستان بوعلی ارجاع داده شد و در معاینه بالینی، یک ضایعه بافت نرم

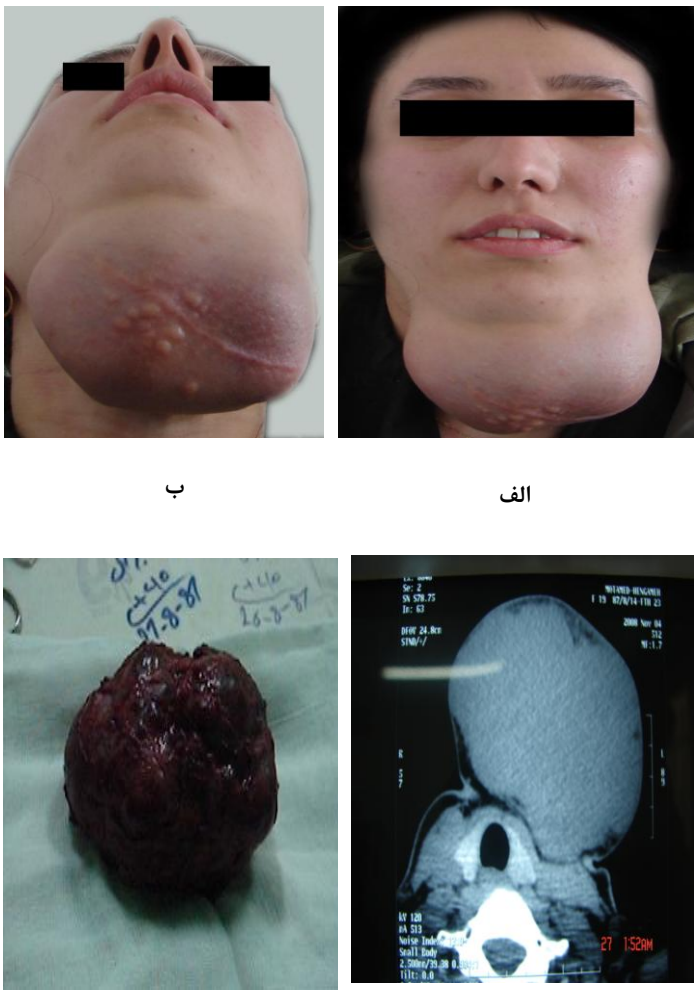

الف ب

ج د

شکل ۱- نمای بالینی (الف و ب)، سی تی اسکن (ج) و ماکروسکوپی بیمار مبتلا به متاستاتیک ملانوما (د)

با قوام سفت در ناحیه تحت فکی چپ مشاهده گردید. (شکل ۱- الف) حدود ضایعه کاملاً مشخص و اندازه آن حدود ۱۴×۱۴×۱۴ سانتی متر و متحرک بود. پوست روی ضایعه سالم بوده و فقط یک اسکار ناشی از جراحی قبلی بیمار در روی پوست مشاهده می شد. (شکل ۱- ب) در معاینه کلینیکی در ناحیه تحت فکی و گردن غدد لنفاوی قابل لمس نبود. در معاینه داخل دهانی بیمار قسمتی از تورم در لمس کف دهان در سمت چپ مشهود بود.

[Downloaded from mail.jrds.ir on 2026-10-16]

[DOR: 20.1001.1.20084676.1392.10.1.7.0]

در بررسی سی تی اسکن گردن یک توده بافت نرم در ناحیه تحت فکی سمت چپ که تا قسمت فوقانی استرنوم و سمت چپ کف دهان کشیده شده بود همراه با چندین لنف نود بزرگ در زنجیره گردنی دو طرف- که در سمت چپ قابل توجه تر بودمشاهده گردید. (شکل ۱- ج)

در بررسی سونوگرافی، یک توده تو پر ،لوبوله و هایپر اکو با کپسول واضح در ساب مندیبولر چپ گزارش شد، رادیوگرافی قفسه سینه بیمار، پاک بوده و ضایعه‌ی پاتولوژیکی گزارش نشد.

در بررسی اسکن کل بدن شواهدی ازمتاستاز دور دست مشاهده نشد. پس از مشاوره با انکولوژیست، بیمار، از ناحیه اسکارقبلی تحت جراحی قرار گرفت. تومور تا ناحیه پشت و اطراف کاروتید و ناحیه تحت فکی از بافت های اطراف جدا شده و همراه با پوست اضافی آن خارج شد .

چند غده لنفاوی مجاور تومور نیز برداشته شد و جهت بررسی هیستوپاتولوژی ارجاع شد. بیمار جهت تکمیل درمان علاوه بر جراحی به مرکزانکولوژی رادیوتراپی نیز ارجاع شد.

بعلت سایز بالای تومور و عدم امکان افتراق تومور اولیه با غده لنفاوی درگیر، بیمار تحت درمان adjuvant locoregional radiotherapyبستر تومور و غدد لنفاوی نیمه چپ گردن با دوز کلی 55 Gy در ۲۵ جلسه قرار گرفت و سپس درمان سیستمیک ادجوانت با اینترفرون آلفا با دوز ۶۰۰۰۰۰۰ واحد سه بار درهفته به مدت ۶ ماه انجام شد.

در بررسی ماکروسکوپی ضایعه، یک توده خاکستری با حدود واضح و سطح نودولر با قوام سفت و اندازه حدود ۱۴×۱۴×۱۴ سانتی متر مشاهده شد شکل (۱-د). لنف نود میان گردن کرم رنگ و حدود ۳/۸×۰/۸×۱ سانتی متر و لنف نود ناحیه تحت فکی سمت چپ ، کرم – قهوه ای حدود ۵/۰×۱×۱ سانتی متر بود. در بررسی میکروسکوپی بافت تومورال پر سلول شامل سلول هایی دوکی شکل با طرح اپی تلوئید، هسته های وزیکولر بزرگ وهستک برجسته که فعالیت میتوتیک داشتند دیده شد. شکل (۲- الف) بعضی از سلول ها حاوی پیگمان های سیاه – قهوه ای بودندوکانون های کوچکی از نکروزمشاهده می شد . لنف نودها ساختمان طبیعی داشتند و حاول فولیکول های لنفوئیدی با مراکززرمینال و سینوس های گشاد شده پر از هیستوسیت بودند. در بررسی ایمونوهیستوشیمی با نشانگر های S100 و HMB45 بیشتر سلول ها مثبت بودند. (شکل ۲- ب و ج و د)

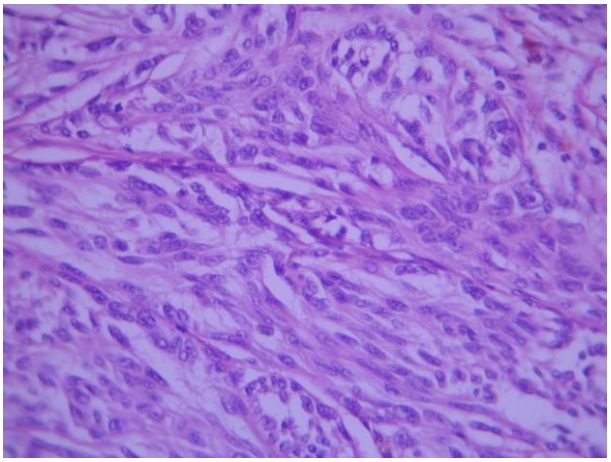

شکل ۲- الف

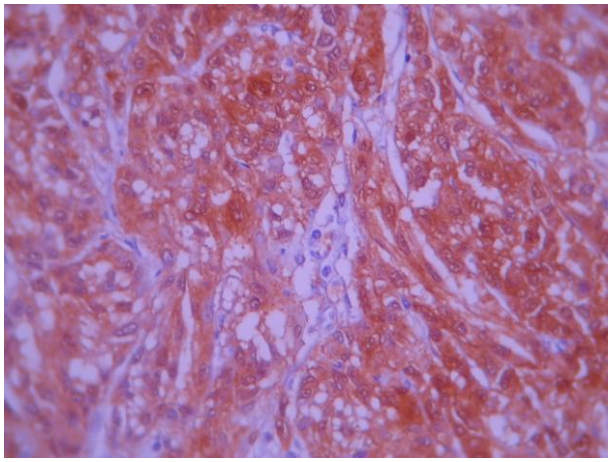

شکل ۲- ب

[Downloaded from mail.jrds.ir on 2026-10-16]

[DOR: 20.1001.1.20084676.1392.10.1.7.0]

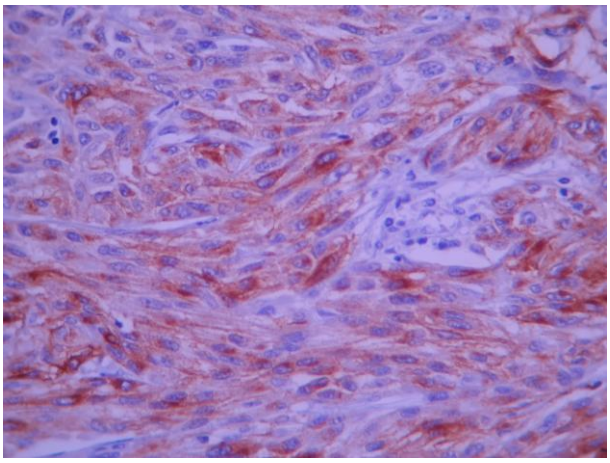

شکل ۲- ج

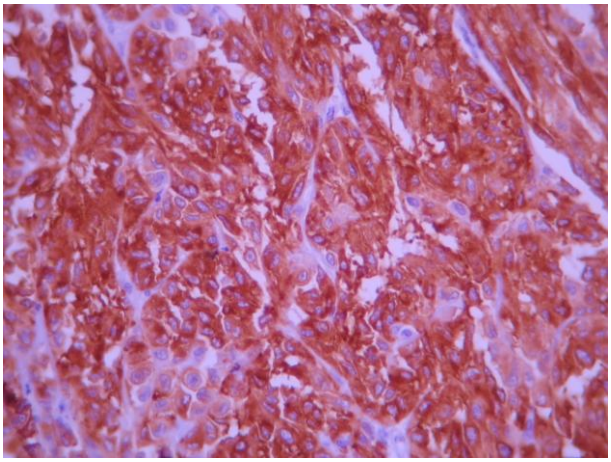

شکل ۲- د

شکل۲- نمای میکروسکوپی متاستاتیک ملانوما
الف- رنگ آمیزی H& E(بزرگنمایی ۴۰۰×)
ب- رنگ آمیزی S100(بزرگنمایی ۴۰۰×)
ج- رنگ آمیزی HMB45(بزرگنمایی ۴۰۰×)
د- رنگ آمیزی ملانین (بزرگنمایی ۴۰۰×)

بحث

شیوع ملانومای بدخیم در طول چند دهه اخیر رو به افزایش بوده که این سرعت رشد (افزایش شیوع) با دیگر بدخیمی ها قابل قیاس نیست و وقتی تشخیص داده می شود، دارای یافته های میکروسکوپی غیرمعمول می باشد. در صورت وجود متاستاز، پروگنوز ضعیف بوده و در نتیجه لزوم تشخیص زودرس را می رساند.[۲] بیمار گزارش شده ما، یک مورد بانمای هیستولوژیک تیپیک ملانوم متاستاتیک مهاجم بوده که تظاهرات کلینیکی و سایر علایم بیمار پس از درمان غیر معمول بوده و قابل بحث است.

اگر چه تقریباً ۲۵ تا ۳۰ درصد همه ملانوماها در سر و گردن قرار دارند، اغلب تشخیص داده نمی شوند.[۴] در بیمار مورد گزارش ما نیز علی رغم سایز و متاستاز ضایعه، تومور ابتدا یک ضایعه عفونی با منشاء دندانی تشخیص داده شده بود و پس از تشخیص مرحله اولیه ،درمان های کمکی انکولوژی برای بیمار انجام نشده بود و این شانس عود ضایعه رابیشتر کرده بود.

ایجاد ملانوما با عوامل خطرسازمتعددی در ارتباط است که از جمله آن، آفتاب سوختگیهای متعدد، تاول در کودکی، افزایش تعداد خال های نرمال و دیسپلاستیک، تاریخچه ملانوما، ایجاد تغییر در خال پوستی و سن بالاست.[۱] در مورد گزارش ما نیز،تاریخچه آفتاب سوختگی‌های متعدد همراه با تاول در کودکی وجود داشت. همچنین پدر بیمار نیز وجود یک ضایعه پیگمانته در پوست پشت خود را ذکر می‌کرد. این موارد هردو از عوامل خطرساز ثابت شده در بروز ملانوما هستند.[۱]

خصوصیات تومور اولیه از جمله ضخامت نفوذ تومور، زخمی بودن تا نبودن آن، میزان میتوز در بررسی پاتولوژی، از جمله موارد بسیار مهم در تعیین پروگنوز ضایعه می باشد.[۶]

در مورد گزارش شده ما متأسفانه اطلاعاتی راجع به ضایعه پیگمانه لب بیمار در سن ۱۵ سالگی وجود نداشت. البته بعضی

[Downloaded from mail.jrds.ir on 2026-10-16]
[DOR: 20.1001.1.20084676.1392.10.1.7.0]

از ملانوماها از جمله ملانومای متاستاتیک به لنف نودها، پوست، بافت زیر پوست، احشاء، بدون ضایعه اولیه پوستی شناخته شده، وجود دارند.[۷،۸،۹] در بعضی موارد بیمار تاریخچه یک ضایعه اولیه که از بین رفته است را بیان می نماید و گاهی از موارد دیگر ضایعه اولیه واضح نیست. در همه این موارد تشخیص زودرس انجام نگرفته است و در نتیجه خطر مرگ و میر بسیار افزایش یافته است.[۲، ۷-۹] ولی در مورد گزارش شده ما، علی رغم آنکه منشاء اولیه تومور تشخیص داده نشده است و تومور متاستاتیک با سایز بسیار بزرگ حدود ۱۴ × ۱۴ × ۱۴ سانتی متر ایجاد شده است، بررسی های کلینیکی وپاراکلینیکی سیستمیک بیمار عاری از تومور بوده و بیمار در پی‌گیری ۴ ساله در صحت و سلامت به سر می برد.(شکل ۳)

شکل ۳- نمای بالینی بیمار بعد از جراحی در پیگیری ۴ ساله

همانند بیشتر بیماری ها تشخیص ملانوما براساس تاریخچه بیمار، اقوام نزدیکش، ضایعات پوستی قبلی، سابقه تابش و آفتاب و وجود خال، بایستی به دقت مورد بررسی قرار گیرد.[۵] ندول های پوستی یا زیرپوستی که بدون تغییر در ملانوسیت های فانکشنال و هر نوع ملانوماهای اولیه هستند، از تظاهرات بحث انگیز ملانوما ها هستند. این ضایعات ممکن است in-transit metastasis از ملانوماهای اولیه‌ای باشد که خود به خود از بین رفته است، یا ممکن است ملانومای اولیه ناشی از سلول های نووس درمال یا پس از برداشتن ضایعه ملانوم مقاوم اولیه باشند و یا ممکن است متاستاز دوردست از یک ملانومای اولیه ناشناخته باشند.[۷،۲]

در تحقیقی در دانشکده میشیگان این ضایعات را در مرحله چهار دسته بندی کرده اند. که از نظر میزان بقای پنج ساله در بهترین حالت ۷ تا ۴۶ درصد بوده و میزان بقای ۱۰ ساله آن در بهترین حالت از ۳ تا ۴۶ درصد می باشد.[۲] مورد گزارش نیز در گروه این موارد قرار می‌گیرد.

اثر سن روی پیش آگهی بسیار بحث برانگیز می‌باشد. در بیماران جوانتر احتمال متاستاز به لنف نودها ،خصوصاً در بیماران جوانتر از ۳۵ سال بیشتر بوده و لیکن خطر مرگ ومیر ناشی از ملانوما ها -با هر ضخامتی- با افزایش سن، افزایش می‌یابد. این تناقض هنوز قابل توضیح نیست. احتمالاً پاسخ درمانی مناسب بیماران جوان با میکر و متاستاز در لنف نودها عامل آن می باشد.[۷] البته قابل ذکر است که رابطه بین سن و مرگ و میر مستقیم نیست و در مرگ و میر بیماران مسن عوامل سیستمیک دیگری دخیل است. به هر حال سن یک عامل مهم در پیش آگهی نمی باشد.[۲،۷] در نهایت احتمالاً بین سن پایین بیمار مورد گزارش ما و نتایج درمانی خوب آن، ارتباط وجود دارد. از جمله موارد قابل بحث ، سایز بزرگ ضایعه مورد گزارش ما می‌باشد که طبق مقالات سایز لنف نود، عامل تعیین کننده مهمی در میزان بقا نیست.[۲] فاکتور تعیین کننده مهمتر، تعداد لنف نودهای درگیر می‌باشد که بایستی در سیستم staging لحاظ شود. [۲،۳] در مورد گزارش شده ما نیز با وجود حجم بسیار بزرگ ضایعه، لنف نود درگیر دیگری به غیر از ضایعه اصلی گزارش نشد که این نیز از علل احتمالی پاسخ بهتر بیمار به درمان می باشد.[۱۰]

تومور in-transit metastasis یک عامل پیش آگهی منفی محسوب می شود. هنگامی که در بیماری یک متاستاز-in transitیا لوکالیزه وجود دارد، خارج کردن ضایعه همراه با بیوپسی سنتینال نود منطقی به نظر می رسد. [۵،۲]

اکسیژن بایستی کافی و از تومور پاک باشد که نیاز به حداقل حاشیه ۱۰–۵ میلی متر دارد. بیشتر بیماران مستعد یک تومور متاستاتیک in-transit دیگر بوده که کنترل آن نامعمول بوده

[Downloaded from mail.jrds.ir on 2026-10-16]

[DOR: 20.1001.1.20084676.1392.10.1.7.0]

و هیچ درمان سیستمیک مورد اطمینانی برای آن وجود ندارد.[۱۰،۷] عود اولیه ضایعه در ۱۶ سالگی در بیمار مورد گزارش شده ما نیز می تواند ناشی از این امر باشد.

بنابراین در صورت امکان، انجام جراحی، اولین و بهترین درمان ناحیه می باشد و معاینه هر ۲ یا ۳ ماه یک بار توصیه می شود. in-transit metastasisرا می توان با حاشیه باریک از بافت های مجاور خارج کرد و لیکن احتمال ایجاد in-transit metastasisدر همان محل یا محل های دیگر وجود دارد. بنابراین خارج کردن ضایعه با حاشیه پاک بهترین انتخاب درمانی بوده و چون در این بیماران احتمال متاستاز دوردست زیاد است، راه های دیگر درمانی، از جمله رادیوتراپی بعد از جراحی نیاز است.[۱۰،۴] درمان های درون ضایعه ای اینترفرون آلفا و اینتر لوکین دو درمان های موضعی سطحی متاستازها با imiquimodاز موارد پیشنهاد شده است. [۲]

درمورد گزارش شده‌ی ما ، بعلت سایز بالای توده و عدم امکان افتراق تومور اولیه با سایر غدد لنفاوی درگیر،بیمار تحت درمان adjuvant locoregional radiotherapyبستر تومور و غدد لنفاوی نیمه چپ گردن با دوز کلی 55 Gy در ۲۵ جلسه درمان قرار گرفت و سپس درمان سیستمیک ادجوانت با اینترفرون آلفا (Inf-α) با دوز ۶۰۰۰۰۰۰ واحد سه بار درهفته به مدت ۶ انجام شد. که با توجه به اینکه بیمار در پی‌گیری ۴ ساله در بررسی‌های کلینیکی و پارا کلینیکی عاری از هر نوع ضایعه‌ای بود به نظر درمان مناسبی می‌آید.

نتیجه‌گیری:

بر پایه این گزارش می‌توان پیشنهاد کرد در بیماران مبتلا به متاستاتیک ملانوما با منشا ناشناخته که ضایعه اولیه کاملا بهبود یافته است، جراحی کامل ضایعه می‌تواند درمان مناسبی باشد.

References:

1-.Raymond J. Fonseca, DMD, Timothy A. Turvey, DDS and Robert D. Marciani, DMD. Oral and Maxillofacial Surgery, 2nd ed. St. Lous Missori : Saunders Co ;2008.p:749-57.

2-Vincent T. DeVita Jr. MD , Theodore S. Lawrence (, Steven A. Rosenberg MD PhD , Ronald A. DePinho , Robert A. Weinberg . DeVita, Hellman, and Rosenberg's Cancer: Principles and Practice of Oncology. 9TH ED,2011, North American Edition

3. Batsakis JG, Regezi JA, Solomen AR, Rice DH. The pathology of head and neck tumors: mucosal melanomas. Head Neck Surg. 1982 May-Jun;4(5):404-18.

4. Goldsmith HS.Melanoma.an overview . CA Cancer J Clin. 1979 Jul-Aug;29(4):194-215.

5. Statius Muller MG, Hennipman FA, van Leeuwen PA, Pijpers R, Vuylsteke RJ, Meijer S. Unpredictability of lymphatic drainage patterns in melanoma patients. Eur J Nucl Med Mol Imaging. 2002 Feb;29(2):255-61.

6- Psaty EL, Scope A, Halpern AC, Marghoob AA. Defining the patient at high risk for melanoma. Int J Dermatol. 2010 Apr;49(4):362-76

7- Balch CM, Buzaid AC, Soong SJ, Atkins MB, Cascinelli N, Coit DG,etal.New TNM melanoma staging system: linking biology and natural history to clinical outcomes. Semin Surg Oncol. 2003;21(1):43-52.

8- O'Neill JK, Khundar R, Knowles L, Scott-Young N, Orlando A. Melanoma with an unknown primary--a case series. J Plast Reconstr Aesthet Surg. 2010 Dec;63(12):2071-80

9- Mercer NS, Devaraj VS. Intramuscular metastatic melanoma with an unknown Primary. Br J Plast Surg. 1990 May;43(3):367-8.

10. Panagopoulos E, Murray D.Metastatic malignant melanoma of unknown primary origin: a study of 30 cases. J Surg Oncol. 1983 May;23(1):8-10.

[Downloaded from mail.jrds.ir on 2026-10-16]

[DOR: 20.1001.1.20084676.1392.10.1.7.0]