مقایسه دقت رادیوگرافی پری اپیکال دیجیتال، پانورامیک دیجیتال و CBCT در تعیین فاصله کف حفره بینی تا لبه استخوان آلوئول

دکتر احمدرضا طلایی‌پور[۱] دکتر لادن حافظی [۲] دکتر پریسا جعفری[۳] دکتر سحر طالبی[#۴] دکتر مازیار طلایی پور[۵]

۱- استاد بخش رادیولوژی دهان، فک و صورت، دانشگاه آزاد اسلامی، واحد دندانپزشکی تهران

۲- استادیار بخش رادیولوژی دهان، فک و صورت، دانشگاه آزاد اسلامی، واحد دندانپزشکی تهران

۳- دندانپزشک

۴- دستیار تخصصی رادیولوژی دهان، فک و صورت دانشکده دندانپزشکی دانشگاه علوم پزشکی همدان

۵- استادیار بخش پریودنتیکس دانشگاه آزاد اسلامی، واحد دندانپزشکی تهران

خلاصه:

سابقه و هدف: در مراحل انجام جراحی در ناحیه فک و صورت تعیین محل دقیق کف حفره بینی از اهمیت خاص برخوردار می‌باشد. هدف از مطالعه حاضر، ارزیابی و مقایسه دقت دستگاه های رادیوگرافی پری اپیکال، پانورامیک دیجیتال وCBCT در تعیین فاصله عمودی کف حفره بینی تا کرست آلوئول بود.

مواد و روش ها: مطالعه به روش توصیفی بر روی ۳ جمجمه انسانی (Dry skull)انجام شد. در هریک، تعداد ۷ ناحیه به فاصله ۵ میلی متری (مجموعا ۲۱ ناحیه) از دندان‌های کانین تا کانین توسط گوتاپرکا علامت گذاری شد. از نمونه ها رادیوگرافی دیجیتال پری‌اپیکال با تکنیک موازی، رادیوگرافی پانورامیک دیجیتال و CBCT تهیه وفاصله کرست الوئول تا کف حفره بینی در نواحی علامت گذاری شده اندازه گیری شد.سپس نواحی علامت‌گذاری شده بر روی جمجمه به صورت مستقیم توسط کالیپر دیجیتال با دقت دهم میلی‌متر به عنوان استاندارد طلایی اندازه‌گیری شدند جهت مقایسه اعداد بدست آمده با استاندارد طلایی از آزمون Repeated Measurement ANOVA استفاده گردید.

یافته‌ها: میانگین قدر مطلق خطا برای رادیو گرافی پری اپیکال ۰/۱۲ ± ۰/۱۳ میلی متر و برای CBCT۰/۲۵ ± ۰/۳۵میلی متر و برای پانورامیک ۰/۶۱ ± ۱/۱۵میلی‌متر بود. ۱۰۰ درصد نمونه‌ها در رادیوگرافی پری اپیکال، ۷۰ درصد نمونه ها در CBCTو ۱۷/۵درصد نمونه ها در رادیو گرافی پانورامیک(با اعمال ضریب بزرگنمایی) درمحدوده قابل قبول۰/۵ ± میلی متر قرار گرفتند. در مقایسه دو به دوی رادیوگرافی ها با یکدیگر بر طبق آزمون LSDتفاوت معنا داری از لحاظ آماری مشاهده شد. (P<۰/۰۵)

نتیجه گیری: رادیوگرافی پری اپیکال دیجیتال با تکنیک موازی بهتر از CBCT فاصله خطی عمودی بین کف حفره بینی تا لبه استخوان الوئول را نشان می‌دهد و پانورامیک دیجیتال جهت اندازه گیری این ناحیه دارای خطای OVER ESTIMATION می‌باشد.

کلید واژه‌ها: حفره بینی، رادیوگرافی دندانی دیجیتالی، CBCT

وصول مقاله: ۹۱/۲/۱۸ اصلاح نهایی: ۹۱/۴/۱۴ پذیرش مقاله: ۹۱/۵/۲۸

مقدمه:

یکی از نگرانی‌ها و دغدغه‌ها در دندانپزشکی به ویژه در خدمات ایمپلنت در فک بالا اندازه‌گیری فاصله عمودی ریج فک بالا نسبت به موقعیت کف حفره بینی است، چراکه هنگام جراحی ایمپلنت در نواحی قدامی فک بالا امکان تهاجم به حفره بینی وجود دارد. [۱-۴] بدین ترتیب اطلاع از ارتفاع و پهنای استخوان باقی مانده در ناحیه مورد نظر برای جایگذاری ایمپلنت از جهت انتخاب نوع، ارتفاع و پهنای ایمپلنت مورد استفاده و در نتیجه میزان موفقیت ایمپلنت قرار داده شده در ناحیه، از اهمیت بسزایی برخوردار است.[۵،۶] تکنیک‌های تصویربرداری متعدد می‌تواند در تشخیص مناسب بودن محل قراردهی ایمپلنت،

[#] نویسنده مسئول مکاتبات: دکتر سحر طالبی، دستیار تخصصی رادیولوژی دهان، فک و صورت دانشکده دندانپزشکی دانشگاه علوم پزشکی همدان ، تلفن: ۰۸۱۱۸۳۸۱۰۸۴

پست الکترونیک:sahartalebi60@yahoo.com

[Downloaded from mail.jrds.ir on 2026-10-15]

[DOR: 20.1001.1.20084676.1392.10.1.1.4]

اندازه ایمپلنت و نیاز به Ridge Augmentation قبل از جایگذاری ایمپلنت کمک‌کننده باشد. [۲،۵] بنابراین باید روشی که کمترین دوز اشعه ممکن را به بیمار می‌رساند انتخاب گردد.یکی از روش‌های کاربردی در تعیین موقعیت کف حفره بینی رادیوگرافی پانورامیک است که اطلاعات دو بُعدی از موقعیت کف حفره بینی می‌دهد و درارزیابی‌های اولیه پیش از جراحی کاربرد دارد. روش دیگری که در تعیین موقعیت کف حفره بینی استفاده می‌شود CBCT است که در دهه ۱۹۹۸ معرفی شده است. [۳،۷،۸] اما با توجه به این که دستگاه CBCT دستگاه جدیدی است و در ایران مقایسه آن با دستگاه‌های دیگر انجام نشده است، در این زمینه با کمبود اطلاعات روبرو هستیم. از این رو در این تحقیق مقایسه‌ای بین رادیوگرافی های پری اپیکال و پانورامیک دیجیتال و CBCT برای تعیین فاصله کف حفره بینی نسبت به کرست آلوئول بر روی جمجمه خشک در دانشگاه دندانپزشکی آزاد اسلامی تهران در سال ۹۰ انجام شد.

مواد و روش‌ها:

این مطالعه از نوع توصیفی بود که در آن از ۳جمجمه خشک انسانی استفاده گردید و در هر یک از جمجمه ها تعداد ۷ناحیه راست و چپ (mid palatal suture) به فاصله ۵میلی متری از یکدیگر در ناحیه دندان های کانین تا کانین توسط گوتاپرکاعلامت گذاری شدند. (شکل ۱)

شکل ۱ – نمونه علامت گذاری شده با گوتا پرکا

برای تنظیم جمجمه ها در داخل دستگاه رادیو گرافی ، آن‌ها روی یونولیت قرار داده شده و توسط چسب به دستگاه ثابت شدند به طوری که پلن اکلوزال فک بالا موازی افق شود. سپس جمجمه ها توسط دستگاه CBCT Scanora 3Dساخت کشور فنلاند و سیستم پانورامیک دیجیتال CranexD ساخت کارخانه Soredex و همین طور دستگاه پری اپیکال دیجیتال Min-Ray ساخت کشور فنلاند با تکنیک موازی با گیرنده تصویرCCD اکسپوز شدند.شرایط اکسپوژر برای تهیه رادیوگرافی ها۶۰=KVP، ۸-۱۰ = MA، ۰/۲=Sبرای رادیو گرافی پری اپیکال ، ۱۱۰ =KVP، ۴تا۵ =S ، ۱۰ = MA ، ۱۲ = FOV ، ۰/۳=voxel size برای CBCT و ۶۸ =KVP، ۱۶ =S،۱۲ = MA در مورد پانورامیک تعیین گردید .بعد از تهیه تصاویر CBCT در نقاط مشخص شده توسط گوتاپرکا ارتفاع استخوان آلوئول در یک مسیر مایل از کرست آلوئول تا کف حفره بینی (یعنی در مسیری مشابه با مسیر قرار گیری ایمپلنت) توسط برنامه نرم افزاری on Demandاندازه گیری شد. (شکل ۲)

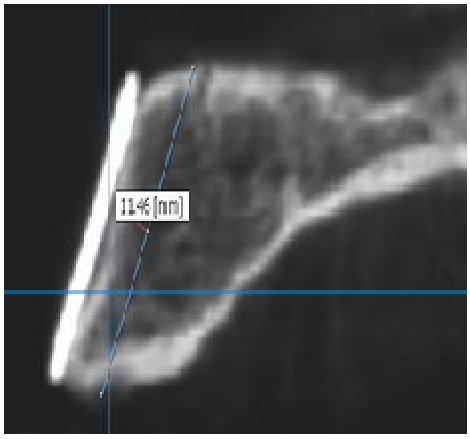

شکل ۲ – روش اندازه گیری نرم افزاری در CBCT

برای رادیوگرافی های پانورامیک و پری اپیکال دیجیتال اندازه گیری ها در نقاط مشخص شده با گوتا پرکا توسط برنامه نرم افزاری ETIAM صورت گرفت.

سپس فاصله کف حفره بینی تا کرست آلوئول بر روی

[Downloaded from mail.jrds.ir on 2026-10-15]

[DOR: 20.1001.1.20084676.1392.10.1.1.4]

جمجمه‌ها به طور مستقیم توسط کالیپر دیجیتال با دقت دهم میلی متر اندازه گیری شدو اعداد بدست آمده در بررسی آماری به عنوان استاندارد طلایی مورد استفاده قرار گرفت.

اندازه گیری ها توسط ۳ نفر از اساتید بخش رادیولوژی دانشکده به فاصله زمانی ۲ هفته انجام شدو به منظور مقایسه تفاوت بین مقادیر حاصل شده از رادیو گرافی ها با مقادیر واقعی، از آزمون Repeated Measure ANOVA) استفاده گردید. میزان خطای اندازه گیری هر فرد نسبت به استاندارد طلایی محاسبه و سپس متوسط خطای این سه نفر به عنوان خطای کلی در نظر گرفته شد .

یافته ها:

نتایج مطالعه نشان داد که میانگین قدر مطلق خطا برای رادیو گرافی پری اپیکال دیجیتال۰/۱۲±۰/۱۳ و برای CBCT ۰/۲۵±۰/۳۵ و برای پانورامیک ۰/۶۱±۱/۱۵است و بیانگر این موضوع است که رادیوگرافی پری اپیکال دیجیتال دارای حداقل خطا وبعد از آن رادیو گرافی CBCT و پانورامیک (با اعمال ضریب بزرگنمایی) بوده است. البته در مورد رادیوگرافی پانورامیک این میانگین خطا با مقادیر واقعی بیشتر در جهت Over estimation بوده است. در مقایسه دو به دو هر یک از رادیو گرافی ها با یکدیگر طبق آزمون LSD (Significant Difference Least) تفاوت معنا داری از لحاظ آماری بین رادیوگرافی ها وجود داشت.($P<۰/۰۵$)

میزان ضریب (Intra Class correlation Coefficient) یا ICC یا Reliability برای رادیو گرافی پری اپیکال برای کل نمونه ها ۰/۹۹۹۶و برای CBCT ۰/۹۹۷۷ و برای رادیو گرافی پانورامیک ۰/۹۹۴۲ بود که نشان داد میزان تکرار پذیری رادیوگرافی پری اپیکال با مقادیر واقعی نسبت به دو روش دیگر بهتر و بعد از آن به ترتیب CBCT و پانورامیک قرار داشتند.

میزان ضریب Reliability برای افراد اندازه گیری کننده، در رادیو گرافی پری اپیکال بیشترین تکرار پذیری با مقادیر واقعی را نشان داد. (جدول ۱) همچنین نشان داده شد که ۱۰۰٪ نمونه ها در رادیو گرافی پری اپیکال و ۷۰٪ نمونه ها در CBCT و ۱۷/۵٪ نمونه ها در رادیو گرافی پانورامیک(با اعمال ضریب بزرگنمایی) درمحدوده قابل قبول ۰/۵± میلی متر قرار داشتند.

جدول ۱ – میانگین مقادیرخطا و ICC به تفکیک نوع تکنیک

نوع رادیوگرافی	میانگین+ انحراف معیار خطا	میانگین+ انحراف معیارقدر مطلق خطا	ICC (Gold standard)	ICC (افراد)
PA	۰/۱۸±۰/۰۲	۰/۱۳±۰/۱۲	۰/۹۹۹۶	۰/۹۹۹۹
CBCT	۰/۴۳±۰/۰۳	۰/۳۵±۰/۲۵	۰/۹۹۷۷	۰/۹۹۹۳
PANO	۰/۶۵±۰/۱۳	۱/۱۵±۰/۶۱	۰/۹۹۴۲	۰/۹۹۸۴

در CBCT تعداد ۱۱ مورد (۱۷٪) Over estimation و ۸ مورد(۱۳٪) Under estimation وجود داشت.در رادیو گرافی پانورامیک (با اعمال ضریب بزرگنمایی) تعداد ۵۲ مورد(۸۲٪) نمونه ها Over estimation نشان دادند که البته از این تعداد ۵۲ درصد نمونه‌ها ، بیش از ۱ میلی‌متر خطا داشتند. در مورد رادیو گرافی پری اپیکال که ۱۰۰٪ نمونه ها در محدوده ۰/۵ میلی متر قرار داشتند. و Over &Under estimation وجود نداشت. مقایسه هر سه نوع تکنیک از لحاظ میانگین خطای انجام شده در نمودار ۱ دیده می شود.

نمودار ۱– میانگین خطا در انواع تکنیکها

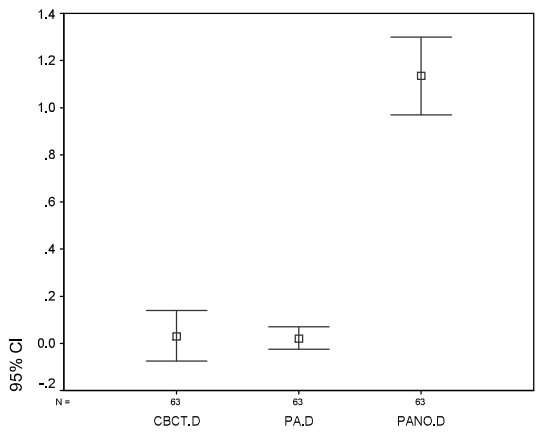

(حدود اطمینان ۹۵درصد)

[Downloaded from mail.jrds.ir on 2026-10-15]

[DOR: 20.1001.1.20084676.1392.10.1.1.4]

بحث :

در مطالعه حاضر به بررسی سه روش رادیوگرافی پری اپیکال وپانورامیک دیجیتال و CBCTدرتعیین فاصله کف حفره بینی تا کرست الوئول پرداخته شد. بدین منظور ماگزیلا انتخاب گردید زیرا مطالعات انجام شده روی ماگزیلا و تعیین فاصله کف حفره بینی تا کرست الوئول بسیار محدود است و بیشتر مطالعات روی مندیبل و لوکالیزه کردن کانال مندیبولار متمرکز شده‌اند.[۶،۴] تحقیق حاضر نشان داد که رادیوگرافی پری اپیکال دیجیتال با تکنیک موازی با دستگاهMin-ray نسبت به CBCT با دستگاه Scanora 3D و پانورامیک دیجیتال توسط دستگاهCranex D دارای دقتی بالاتردر برآورد موقعیت کف حفره بینی تا کرست آلوئول می‌باشد. در مطالعه‌ای که Bouserhalبه بررسی دقت توموگرافی Spiral در فک بالا پرداخته بود میانگین خطا را (۰/۱۹± ۰/۲۴) اعلام کرد که اختلاف معنی داری با مقادیر واقعی نداشت.[۹]

Gherو همکاران در مطالعه‌ای به بررسی دقت تکنیک های رادیوگرافی دندانی یعنی پری اپیکال ، پانورامیک ، توموگرافی خطی و سی تی اسکن در ارزیابی قرارگیری فیکسچر ایمپلنت پرداختند که در این مطالعه چهار ایمپلنت در ناحیه مولر ها و پرمولر های مندیبل جایگذاری شده بود. نتایج تحقیق حاکی از آن بود که در مورد طول ایمپلنت رادیوگرافی پری آپیکال تصاویری با بیشترین وضوح را ایجاد کرده بود و در مورد ارتفاع مندیبل تصاویر سی تی اسکن سه بعدی دقیق ترین نتایج را در بر داشت. در مطالعه حاضر نیز رادیوگرافی پری اپیکال در برآورد ارتفاع کرست تا حفره بینی دارای بیشترین دقت بود.[۱۰]

در مطالعه‌ای مشابه Talaiepoorو همکاران به بررسی دقت توموگرافی خطی در تعیین محل حفره بینی و سینوس ماگزیلاری تا کرست آلوئول پرداختند. در این مطالعه از ۳ جمجمه خشک استفاده شد و نتایج حاکی از آن بود که در مورد فاصله رأس کرست تا کف حفره بینی موارد اندازه گیری شده در محدوده دقت ۱± میلی متر قرار دارد یعنی در محدوده خطا ۰/۷ تا ۰/۴ میلی متر بوده است و در مورد فاصله رأس کرست تا کف سینوس ماگزیلاری، در نیمی از موارد دقت در محدوده ۱± میلی متر قرار داشته است و محدوده خطا در برآورد فاصله کرست تا کف سینوس بیشتر در جهت Over estimationبوده است. با مقایسه یافته های هر دو مطالعه به نظر می رسد که هم رادیوگرافی پری اپیکال و هم توموگرافی خطی، دقت بالایی در اندازه‌گیری فاصله کرست آلوئولار تا کف حفره بینی دارند ، اما رادیوگرافی پری اپیکال محدوده خطای پایینتری نسبت به توموگرافی خطی نشان می‌دهد.[۱۱]

در مطالعه باشی‌زاده وهمکاران، دقت رادیوگرافی پانورامیک و خطی توموگرافی در تعیین محل کانال آلوئول بر روی ۲۳ ناحیه در ۴ مندیبل خشک مورد مقایسه قرار گرفت. ۸۷ درصد اندازه‌های حاصل از توموگرافی خطی و ۵۱/۸ درصد اندازه‌های حاصل از پانورامیک در محدوده قابل قبول ۱± میلی‌متر قرار گرفت. نتایج حاکی از آن بود که توموگرافی خطی در اندازه‌گیری ارتفاع دقیق تر از پانورامیک بوده و دقت آن در تعیین پهنای استخوان آلوئول قابل قبول است. در این تحقیق بر خلاف مطالعه حاضر از محدوده قابل قبول بالاتری استفاده شد ، با این وجود همانند مطالعه ما نشان داده شد که پانورامیک، رادیوگرافی مناسب جهت انجام اندازه‌گیری‌های خطی نمی‌باشد.[۱۲]

در مطالعه ای میزان دقت رادیوگرافی پانورامیک , Conventional Tomographyو Spiral Tomographyبرای تعیین موقعیت سوراخ منتال ارزیابی شد. نتایج بدین گونه بود که اندازه‌گیری‌های حاصل از رادیوگرافی پانورامیک تفاوت معنی‌داری نسبت به تصاویر کراس سکشنال سی تی اسکن و اسپیرال توموگرافی اندازه گیری های حین عمل جراحی داشت. در حالی که اسپیرال توموگرافی و سی تی اسکن تفاوت معنی داری نسبت به اندازه گیری های حین جراحی نشان ندادند. در این تحقیق جهت ارزیابی و مقایسه دقت اندازه‌گیری‌های خطی درتکنیکهای مختلف رادیوگرافی، از سوراخ منتال به عنوان یک لندمارک آناتومیک مهم حین جراحی های فک پایین استفاده شد و همانند مطالعه حاضر، دقت اندازه گیری‌های خطی در رادیوگرافی پانورامیک

[Downloaded from mail.jrds.ir on 2026-10-15]

[DOR: 20.1001.1.20084676.1392.10.1.1.4]

بطور معنی داری پایین تر از سایر روشهای تصویربرداری گزارش شد.[۱۳] در تحقیقی که توسط Douglas و همکاران انجام شد، اندازه‌گیری خطی در ناحیه مولر اول ۱۰ جمجمه انسانی که توسط رادیوگرافی پانورامیک و CBCT مورد تصویربرداری قرار گرفته بودند، انجام شد و فاصله بین بوردر فوقانی کانال آلوئولار تحتانی تا کرست آلوئولار مندیبل و فاصله بین کف سینوس ماگزیلا تا کرست آلوئولار ماگزیلا اندازه گیری شد و با اندازه گیری فیزیکی مستقیم بر روی جمجمه‌ها مقایسه شد. تفاوت معنی داری بین اندازه گیری های CBCT و اندازه گیری‌های فیزیکی بدست نیامد، اما بین اندازه‌گیری‌های پانورامیک و CBCT و همچنین بین اندازه‌گیری‌های پانورامیک و فیزیکی، تفاوت معنی‌داری بدست آمد که نشان داد در کلیشه‌های پانورامیک بدلیل سوپر ایمپوزیشن ساختار آناتومیک و خصوصیات ژئومتریک، اندازه‌گیری های خطی دقت کمتری در مقایسه با CBCT دارند.[۱۴]

Madhav درمطالعه‌ای که در سال ۲۰۱۱ انجام داد، معتقد بود که تصاویر پانورامیک برخلاف CBCT هم بزرگنمایی و هم دیستورشن دارد. در صورتیکه بتوان عامل بزرگنمایی را محاسبه نمود، بزرگنمایی به تنهایی مشکل ساز نمی باشد، اما دیستورشن ، بزرگنمایی نابرابر در قسمت‌های مختلف یک تصویر می باشد. تصاویر پانورامیک به دلیل داشتن دیستورشن، جهت اندازه‌گیری‌های خطی دقیق، قابل اعتماد نمی‌باشند.[۱۵]

گروهی از محققان خطرات بیولوژیک حاصل از پرتوتابی را در درجه اول اهمیت دانسته و بر این اعتقادند که در کاربردهای کلینیکی عادی، استفاده از روش‌هایConventional ، دقت لازم را فراهم نمود و استفاده از CT در این موارد تنها سبب تحمیل دوز بالای پرتوتابی و هزینه سنگین به بیمار می‌گردد. با این حال اهمیت کاربرد CT را در مورد خاص و مشکل بررسی‌های ایمپلنت از نظر دور نداشته‌اند.[۱۶،۱۷]

مطالعات متعددی نشان می‌دهد که استفاده از توموگرافی با ایجاد بعد سوم در تصاویر رادیوگرافیک در تجسم فضایی جراح از فک بسیار مؤثر بوده و به دلیل امکان بررسی ضخامت فکین استفاده از آن علاوه بر روش‌های داخل دهانی ضروری است.[۱۵،۱۸]

نتیجه گیری:

مطالعه حاضر نشان داد که رادیوگرافی پری اپیکال دیجیتال با تکنیک موازی نسبت به رادیوگرافی CBCT و پانورامیک اطلاعات دقیقتری را در برآورد ارتفاع کف حفره بینی تا کرست الوئول فراهم می‌کند.

References:

1-Raghoebar GM, van Weissenbruch R, Vissink A. Rhino-sinusitis related to endosseous implants extending into the nasal cavity. A case report.Int J Oral Maxillofac Surg. 2004 Apr;33(3):312-4.

2-Del BalsoAM, Greiner FG, Licate M. Role of diagnostic imaging in evaluation of the dental implant patients radiographics. 1994 Jul;14(4):699_719.

3-Kaeppler G: Application of cone beam computed tomography in dental and oral medicine.Int J Comput Dent. 2010; 13(3):203-19.

4-WyattCC,Pharoch MJ, Oral radiology principles and image interprectation for dental implant treatment. Int J prosthodont. 1998 Sep-Oct;11(5):442-52.

5-Tyndall DA, Brooks SL.Selection criteria for dental impant site imaging: A position paper of the American academy of oral and maxillofacial radiology. Oral surg oral pathol. 2000 may ;89(5):630_7.

6-Loubele M, Guerrero ME, Jacobs R, Suetens P, van Steenberghe D. A comparison of jaw dimensional and quality assessments of bone characteristics with cone-beam CT, spiral tomography, and multi-slice spiral CT. Int J Oral Maxillofac Implants. 2007 May-Jun;22(3):446-54.

[Downloaded from mail.jrds.ir on 2026-10-15]

[DOR: 20.1001.1.20084676.1392.10.1.1.4]

7- Cohnen M, Kemper J, Möbes O, Pawelzik J, Mödder U. Radiation dose in dental radiology. EurRadiol. 2002 Mar;12(3):634-7

8- Mozzo P, Procacci C, Tacconi A, Martini PT, Andreis IA. A new volumetric CT machine for dental imaging based on the cone-beam technique: preliminary results. EurRadiol. 1998;8(9):1558-64.

9- Bou Serhal C, Jacobs R, Persoons M, Hermans R, van Steenberghe D.The accuracy of spiral tomography to assess bone quantity for the preoperative planning of implants in the posterior maxilla. Clin Oral Implants Res. 2000 Jun;11(3):242-7.

10- Gher ME, Richardson AC. The accuracy of dental radiographic techniques used for evaluation of implant fixture placement. Int J Periodontics Restorative Dent. 1995 Jun;15(3):268-83.

11- Talaiepoor A, Panjnoosh M, Zargarpoor R. The accuracy of linear tomography to evaluated in location of nasal cavity and maxillary sinus. Journal of Tehran university of medical sciences.2008;3(20)

12- Bashizade F, Mahdavipoor T. Accuracy of panoramic radiography and linear tomography in mandibular canal localization. Journal of Dental Medicine. 2008;21(1) : 29-35

13- BouSerhal C, Jacobs R, Flygare L, Quirynen M, van Steenberghe D. Perioperative validation of localisation of the mental foramen. DentomaxillofacRadiol. 2002 Jan;31(1):39-43.

14- Douglas D.K ,Hollander L.G ,Peck J,Girod S. Direct digital panoramic radiography and 2-D reconstructions of cone beam computed tomography in localization of the inferior alveolar canal and maxillary floor of the sinus for intra osseous dental implants. Journal of Oral and Maxillofacial Surgery . 2004 Aug ; 62(1):37-38

15- Madhav V.N.V .Cone beam computed tomography in implantology . Indian Journal of Dental Csiences. 2011;3(5):10-15

16- Dula K, Mini R, van der Stelt PF, Lambrecht JT, Schneeberger P, Buser D.Hypothetical martality risk associated with spiral computed tomography of the maxilla and mandble. Eur J Oral Sci. 1996 Oct-Dec;104(5-6):503-10.

17- Tal H., Moses O.A camparison of panoramic radiography with computed tomography in the planning of implant surgery. Dentomaxillofac Radiol. 1991 Feb;20(1):40-2.

18- Mohtavipour T , Shahsavari F, Bashizadeh fakhar H, AbolHassani F. The accuracy of linear tomography in mandibular width determination in superior border of mandibular canal. Journal Res in Dent Sci 2010;7(3):37-41.

[Downloaded from mail.jrds.ir on 2026-10-15]

[DOR: 20.1001.1.20084676.1392.10.1.1.4]