گزار ش مورد

سندرم بازال سل نووس(گورلین – گلتز)

دکتر علی کاووسی[۱] دکتر مهسا افقهی [#۲] دکتر لادن حافظی[۳] دکتر فاطمه شاهسواری[۴] دکتر دنیا صدری[۵]

۱- استادیار بخش رادیولوژی دهان، فک و صورت دانشکده دندانپزشکی دانشگاه شاهد
۲-دستیار تخصصی رادیولوژی فک و صورت دانشگاه آزاد اسلامی، واحد دندانپزشکی تهران
۳- استادیار بخش رادیولوژی فک و صورت دانشگاه آزاد اسلامی، واحد دندانپزشکی تهران
۴- استادیار بخش آسیب شناسی دهان، فک و صورت دانشگاه آزاد اسلامی، واحد دندانپزشکی تهران
۵- دانشیار بخش آسیب شناسی دهان، فک و صورت دانشگاه آزاد اسلامی، واحد دندانپزشکی تهران

خلاصه:

سابقه: سندرم گورلین، یک بیماری ارثی اتوزومال غالب است. سندرم شامل کیست‌های متعدد فکی(اغلب ادنتوژنیک کراتوسیست)، اختلالات اسکلتی، کلسیفیکاسیون‌های اکتوپیک داخل جمجمه‌ای و بازال سل کارسینومای پوستی می‌باشد. شیوع سندرم ۱/۶۰۰۰۰ تا۱/۱۲۰۰۰۰ است. بیشتر در دهه‌ی سوم زندگی تشخیص داده می‌شود. در این مقاله یک مورد نادر از سندرم بازال سل نووس گزارش می شود.

معرفی مورد: بیمار آقای ۲۳ ساله‌ای است که به علت خروج چرک از ناحیه ی سمت چپ فک پایین (ناحیه ی باکال مولر اول) به بخش رادیولوژی واحد دندانپزشکی دانشگاه آزاد اسلامی تهران ارجاع داده شد. در بررسی رادیوگرافی پانورامیک ضایعات سیستیک متعدد در مندیبل و ماگزیلا به همراه دندنهای نهفته دیده شد. در نمای میکروسکوپی، اپیتلیوم کیست ادنتوژنیک ، دبری های کراتین و سلول های بازال نردبانی شکل مشاهده شد و تشخیص ادنتوژنیک کراتوسیست‌های متعدد داده شد. درمان در ابتدا به روش ابتدا مارسوپیالیزاسیون و سپس انوکلیشن وکورتاژ انجام شد. در پی گیری سه ماهه بیمار عود مشاهده نشد.

نتیجه گیری: شناسایی زودهنگام سندرم بازال سل نووس توسط دندانپزشک یا متخصصین گروه دندانپزشکی در پروگنوز بیمار نقش بسزایی دارد.

کلید واژه ها: سندرم بازال سل نووس، متعدد، کراتوسیست‌های ادونتوژنیک، آنومالی‌های اسکلتی

وصول مقاله: ۹۰/۹/۲۸ اصلاح نهایی: ۹۰/۱۱/۱۷ پذیرش مقاله: ۹۰/۱۲/۱۳

مقدمه:

سندرم نووئید بازال سل کارسینوما (BCNS) یا سندرم گورلین یک بیماری ارثی اتوزومال غالب است که دارای نفوذ بالا و تظاهرات متغیر می‌باشد. [۱] شیوع سندرم گولین ۱/۶۰۰۰۰ تا ۱۲۰۰۰۰ /۱ است. [۲] موتاسیون در یک ژن تومورساپرسور (ژن PTCH1) که روی بازوی بلند کروموزوم ۹ است ، مسئول تشکیل بسیاری از تومورهای postnatal در این بیماری است. [۱،۲] موتاسیونها در ۸۵-۶۰ درصد افراد مبتلا با Sequencing ژن PTCH1 مشخص شده است [۳] نسبت مرد به زن ۱/۰۵ به ۱ بوده و سن بیماران هنگام تشخیص از ۶ تا ۷۸ سال متغیر است. اوج بروز آن در دهه ۳ و میانگین سنی ۳۲/۸ سال است. ۷۰/۵ درصد ضایعات فکی در مندیبل بوقوع می‌پیوندد و ۶ درصد موارد همراهی با بازال سل کارسینوما دارند. [۴] علائم اصلی این سندرم شامل ادنتوژنیک کراتوسیستهای متعدد، آبنورمالیتی اسکلتال، هیپرکراتوزکف دست و پا، کلسیفیکاسیون اکتوپیک داخل جمجمه‌ای

نویسنده مسئول مکاتبات: دکتر مهسا افقهی، دستیار تخصصی رادیولوژی فک وصورت، دانشکده دندانپزشکی دانشگاه آزاد اسلامی، پاسداران، نیستان دهم، پلاک ۴ تلفن: ۲۲۵۶۴۵۷۱
Email:M_afghahi9@yahoo.com

[Downloaded from mail.jrds.ir on 2026-10-16]

[DOR: 20.1001.1.20084676.1391.9.1.7.3]

(falx-cerebri) و بدشکلی صورت می‌باشند. [۵] وقوع تومورهای ادنتوژنیک کراتوسیست معمولا اولین تظاهر این سندرم است. [۴] اختلالات اسکلتال شامل دنده‌های دو شاخه (شایع ترین اختلال)، کیفوز (گوژپشتی با انحنای طرفی ستون مهره ها)، عدم تشکیل دنده یا بدشکلی ، چسبندگی و افزایش اندازه جمجمه و استخوانهای تمپورال و پاریتال می‌باشند. [۶] در این سندرم ممکن است بازال سل کارسینوما، کلسینوز پوستی، پل بینی پهن ، هیپرتلوریسم و جابجایی لترال گوشه داخلی چشم(dystopia canthorum) و آبنورمالیتی نورولوژیک مثل مدولوبلاستوما دیده شود.[۷] ضایعات پوستی سندرم به شکل پاپول های کوچک، پهن و قهوه‌ای به ویژه در صورت، گردن و تنه است. [۶] در ۸۰-۶۵ درصد بیماران،پیت های کف دست و پا دیده می شود که در نتیجه تاخیر در بلوغ سلولهای بازال لایه اپی‌تلیوم است که به صورت نقاط فرو رفته پوستی ظاهر می‌شوند. [۱] ادنتوژنیک کراتوسیست ضایعه داخل استخوانی فک و به صورت یک یا چند حفره بوده که دارای قدرت تخریب موضعی و تمایل به چند کانونی بودن دارد که این مطلب به خصوص در سندرم گورلین صدق می‌نماید. [۷،۸] این ضایعه بیشتر مواقع بدون علامت (درد) است ولی گاهی درد منتشر دارد. [۹] در نمای رادیوگرافی بیماران ، کلسیفیکاسیون داس مغز ، یافته بسیار شایعی است و در مطالعه ای در ۷۹ درصد بیماران مشاهده شده است. [۳] بیشتر مواقع علامت رادیوگرافیک ضایعات ، تغییر شکل و سایز فضای فولیکولر است که با سی تی اسکن و فیلم ساده رادیوگرافی مشاهده می‌شود.[۴]در نمای رادیوگرافی، کیست ها ممکن است شبیه کیست دنتی ژور بنظر آیند. [۱] بطور کلی ضایعات کیستی فک در BCNS ، بشکل رادیولوسنی های متعدد ، مجزا و با حدود کاملا مشخص بیان شده است. [۱۰]

شرح مورد:

آقای ۲۳ ساله با شکایت خروج چرک از ناحیه سمت چپ فک پایین به داخل دهان ، در مهرماه ۱۳۹۰ به واحد دندانپزشکی دانشگاه آزاد اسلامی تهران ارجاع داده شد . طبق اظهارات خود بیمار ، عفونت ، ناشی از محل کشیده شدن دندان مولر سوم بود که ۶ ماه قبل خارج شده بود. در لمس، تورم بسیار کمی در ناحیه باکال مولر اول سمت چپ فک پایین احساس شد که با فشار در این ناحیه، خروج چرک به میزان زیاد دیده شد.

در پالپ تست الکتریکی، پرمولر دوم فک پایین سمت چپ، نکروز و مولر اول فک پایین سمت راست، افزایش حساسیت داشت. در تاریخچه پزشکی بیمار فقط دوره‌ای از عفونت کلیه که درمان شده بود، ذکر شد. همچنین اینکه بنابر اظهار بیمار، وی از لحاظ حس بویایی مشکل داشت . در معاینه بالینی بیمار افزایش اندازه استخوانهای فرونتال ، پاریتال و جمجمه و نیز هایپرتلوریسم مشاهده شد(شکل۱).

شکل۱- به افزایش اندازه جمجمه وبرجستگی استخوان های تمپوروپاریتال وهیپرتلوریسم توجه نمایید.

پاپول‌های صورتی رنگ روی تنه بیمار مشاهده شد. در کف دست بیمار چند عدد پیت وجود داشت، همچنین اسکولیوز ستون فقرات پشتی و تغییر شکل دنده‌ها در نیمه فوقانی توراکس مشخص شد. برای بیمار ابتدا رادیوگرافی پانورامیک ، سپس **CBCT** و رادیوگرافی قفسه سینه و سی تی اسکن درخواست شد. در **OPG** بیمار ضایعات کیستیک متعدد در ماگزیلا و مندیبل دیده شد (شکل ۲). در سی تی اسکن (مقطع کرونال) بیمار، کلسیفیکاسیون داس مغز دیده شد. (شکل ۳)

[Downloaded from mail.jrds.ir on 2026-10-16]

[DOR: 20.1001.1.20084676.1391.9.1.7.3]

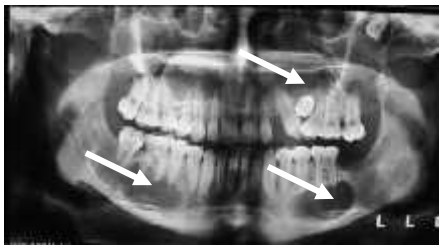

شکل۲- رادیوگرافی پانورامیک . ضایعات رادیولوسنت متعدد در هر دو سمت ماگزیلا و مندیبل مشاهده می شود. (فلش سفید)

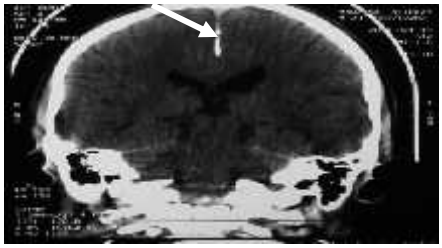

شکل ۳- کلسیفیکاسیون داس مغز (Falx cerebri) (فلش سفید)

در توصیف رادیولوژی در سمت چپ مندیبل در ناحیه پرمولرها تا قدام راموس ضایعه‌ای سیستیک و لوسنت با اندازه تقریبی ۳×۲ سانتی متر و در بیشتر قسمتها با حدود کاملا مشخص دیده شد. ضایعه در مجاور دندان مولر اول بدلیل عفونت حدود کاملا مشخصی نداشت که در معاینه بالینی نیز درناژ چرک از این قسمت دیده شد.

در سمت راست نیز، ضایعه سیستیک رادیولوسنت با حدود مشخص (corticated) و با اندازه۲×۷/۵ سانتی متر و در برخی قسمتها مولتی لاکولر از ناحیه دندانی پرمولرها تا قدام راموس وجود داشت . این ضایعات سیستیک مندیبل در دو سمت باعث هیچگونه تحلیل و تباعد ریشه ها نشده بودند اما در هر دو سمت سبب جابجایی کانال آلوئولر تحتانی به پایین بدون تهاجم ضایعه به کانال شده بودند. در مقایسه با رشد قدامی– خلفی ضایعه ، تورم و بیرون زدگی استخوانی بسیار اندک بود. ضایعات رادیولوسنت مندیبل دارای حاشیه‌ی اسکالوپ و در برخی مناطق مولتی لاکولر بودند. در CBCT نواحی پرفوریشن استخوانی در هر دو سمت مندیبل مشخص شد. در ماگزیلا نیز چندین ضایعه سیستیک در هر دو سمت از قدام به خلف دیده شد. یک دندان اضافه نهفته در کف بینی (سمت راست ماگزیلا) دیده شد که در رادیوگرافی پانورامیک بنظر می آمد ضایعه رادیولوسنت و سیستیک با حدود مشخص به ابعاد ۲/۵×۲/۸ سانتی متر با گسترش از ناحیه دندانی لترال تا پرمولر، در ارتباط با این دندان اضافه است. اما در CBCT مشخص شد ضایعه جدا از دندان و خارج آن می‌باشد. (شکل۴)

شکل۴- CT کرونال دندان نهفته مجزا از ضایعه در سمت راست ما گزیلا (فلش سفید)

در سمت چپ ماگزیلا نیز یک دندان نهفته بشکل باکولینگوالی بین دندان کانین و پرمولر دوم قرار گرفته بود که ضایعه‌ای سیستیک و لوسنت با حدود مشخص به ابعاد ۲×۳ سانتی‌متر در ارتباط با آن دندان مشاهده شد. (شکل ۲) حاشیه سینوس ماگزیلا در سمت راست جابجا شده بود و در سمت چپ، سینوس با ضایعه پر شده بود. جابجایی دندانی ناشی از ضایعات سیستیک در هر دو سمت در ناحیه پرمولر دیده شد. در پانورامیک و سی تی اسکن در سمت چپ ماگزیلا یک دندان ۸ جابجا شده به سمت عقب و بالا توسط ضایعه دیده شد (شکل ۲) و محل دندان ۸ در پایین و پشت اربیت بود.

در رادیوگرافی قفسه سینه نیز ، دنده دو شاخه در دنده دوم و سوم سمت راست دیده شد (شکل ۵).

[Downloaded from mail.jrds.ir on 2026-10-16]

[DOR: 20.1001.1.20084676.1391.9.1.7.3]

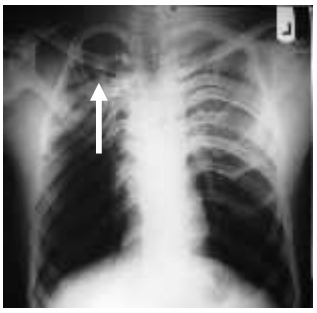

شکل۵ – رادیوگرافی قفسه سینه دنده دو شاخه در دنده دوم و سوم سمت راست مشاهده می شود. فلش سفید دنده دوم دو شاخه را نشان می دهد.

نمونه‌برداری از سمت راست و چپ ماگزیلا، مندیبل و راموس صورت گرفت که توصیف ماکروسکوپی و میکروسکوپی آن به شرح ذیل است :

توصیف ماکروسکوپی **(gross):** ضایعات کیستیک به ابعاد۲×۲ ×۰/۵ سانتی متر از سمت چپ و راست مندیبل، قطعات کیستیک به ابعاد ۱×۲×۵ سانتی متر از سمت چپ ماگزیلا، بافت کیستیک پاپیلوماتوز به ابعاد ۱×۳×۴ سانتی متر از سمت راست ماگزیلا، ضایعات کیستیک به ابعاد ۱×۱×۲ سانتی متر از سمت چپ و ۱×۱×۳ سانتی‌متر از سمت راست راموس ارسال شدند.

توصیف میکروسکوپی: در تمام نمونه های ارسالی بجز نمونه سمت راست ماگزیلا ساختار کیستیکی مشاهده شد که شامل لایه نسبتا یکنواختی از اپیتلیوم سنگفرشی مطبق بوده و در برخی نقاط از بافت همبند فیبروی کلاژنه سست زیرین، جدا شده بود. سلول های لایه بازال مکعبی تا استوانه ای با هسته هیپرکروم بوده و موازی یکدیگر قرار داشتند. سلول‌ها در لایه سطحی اپیتلیوم نمای چین خورده داشته و پاراکراتوز را نشان می‌دادند (شکل ۶ سمت چپ). آماس مزمن در بافت همبندی پوشاننده جدارکیست ها مشهود بوده و در برخی نقاط لایه پوشاننده جدار کیست ثانویه به این التهاب، پاراکراتوز سطحی را نشان نمی‌داد. کیست های دختری و تکثیر اپیتلیوم به صورت جزایر اپیتلیالی نیز در جدار کیست دیده شد (شکل ۶ سمت راست). در نمونه ارسالی از سمت راست ماگزیلا ساختار مخاط سینوس مشاهده شد که دچار التهاب شده و سینوزیت غیراختصاصی را نشان می‌داد. در مراحل جراحی بیمار برای ضایعات مندیبل و ماگزیلا از جراحی مارسوپیالیزاسیون جهت کاهش اندازه ضایعات و سپس در مرحله بعدی جراحی، انوکلیشن استفاده شد. در مورد دندان ۸ جابجا شده به سمت بالا و عقب اربیت، بدلیل خطرناک بودن محل آن، از جراحی صرفنظر شد. در مقالات مشابه گزارش از سندروم گورلین، پیگیری نسبتا طولانی مدت بیماران پس از جراحی انجام گرفته است که در مورد این بیمار زمان پیگیری ۳ ماه پس از جراحی بود که عود ضایعه وجود نداشت.

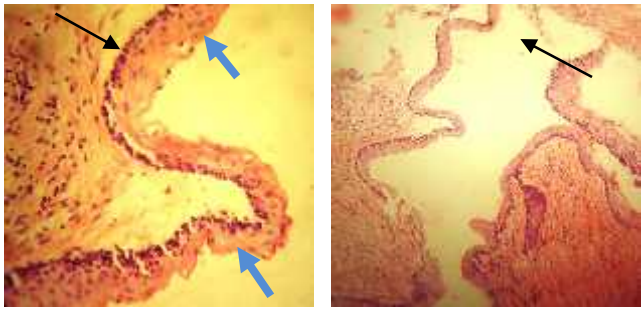

شکل ۶- سمت راست: نوک فلش سیاه جزیره اپیتلیالی منشا گرفته از جدار ادنتوژنیک کراتوسیست (فلش سیاه) (×۱۰۰)
سمت چپ: سلولهای هیپرکروم موازی در لایه بازال(فلش سیاه) و پاراکراتوز سطحی(فلش آبی) (×۴۰۰)

بحث:

اغلب سندرم بازال سل نووس در دهه سوم زندگی تشخیص داده می شود.[۴] که البته هنگام کودکی هم گزارش شده است.[۱۱] بیمار مورد گزارش نیز ۲۳ سال داشت که در همین محدوده سنی یعنی دهه سوم قرار می گیرد . همچنین در مطالعه‌ای ۱۷ ساله در جمعیت ایرانی که جهت تعیین شیوع سندرم گورلین انجام شد، میانگین سن تشخیص ۳۵/۱۲ سال بود.[۱۲] که در مورد بیمار ما ، سن تشخیص پایین تر می باشد.

در مورد این سندرم ذکر شده است که در مرد و زن ، از شیوع یکسانی برخوردار است.[۱۰] اما در مطالعه Gonzalez و همکاران[۴] نسبت مرد به زن را ۱/۰۵ به ۱ ذکر نموده است و بیمار مورد گزارش ما نیز مرد می‌باشد. علائم اصلی (شیوع ۵۰ درصد یا بیشتر) بیماری شامل مواردی است

[Downloaded from mail.jrds.ir on 2026-10-16]
[DOR: 20.1001.1.20084676.1391.9.1.7.3]

کـه در بیمـار مـا نیـز وجـود داشـت مثـل ادونتوژنتیـک کراتوسیست‌های متعدد، پیت کف دست، کلسیفیکاسـیون داس مغز، افزایش اندازه محیط جمجمه ، ناهنجاری ستون مهره هـا ، هیپرتلوریسـم خفیـف و دنـده دو شـاخه. [۱] فقـط بـازال سـل کارسـینوما از علائـم اصـلی، در بیمـار بوجـود نیامـده بـود کـه می‌تواند ناشی از تشخیص زودهنگام بیماری باشـد. علائـم ایـن سندرم طبق مطالعه Kalogeropulou و همکاران[۵] با علائم بالینی بیمار مورد گزارش مشابه می‌باشد که شـامل ادنتوژنیـک کراتوسیست‌های متعدد، آبنورمالیتی اسکلتال ، هـایپرکراتوزکف دست و پـا و کلسیفیکاسـیون اکتوپیـک داخـل جمجمـه ای و بدشکلی صورت است.

اصلی ترین علامت سندرم، ادنتوژنیک کراتوسیسـت متعـدد اسـت. [۶] کـه در ۷۵ درصـد بیمـاران گـزارش شـده اسـت.[۱] Habibiو همکاران[۱۲] در مطالعه شان بر روی جمعیت ایرانـی نیز در تمام ۱۹ بیمار مورد مطالعه آن را گزارش نمودند.

کراتوسیست‌های متعدد معمولا بخش های مختلـف فـک و گاهی هر دو طرف را درگیر می کنند [۶] که در مورد بیمار مورد گـزارش مـا نیـز همینطـور بـود. البتـه در مطالعـه Gonzalez و همکـاران[۴] در سـندرم گـورلین ، ۷۰/۵ درصـد موارد ضایعات فکی را در مندیبل ذکر نموده‌اند.

از لحاظ قدرت تخریب موضـعی و تمایـل بـه چنـد کـانونی بودن ضایعات فکی که در مطالعه Borqonov و همکـاران [۸]، مثبت ذکر شده است بیمار مورد گزارش مـا نیـز در ضـایعاتش بویژه در مندیبل، تخریب موضعی را نشـان داده بـود، بطوریکـه مناطقی از پرفوریشن اسـتخوان باکـال و لینگـوال منـدیبل در CBCTمشاهده شد و طبق مطالعه kimonis و همکـاران [۳] ، شایعترین نمای رادیوگرافی در ۷۹٪ بیماران ، کلسیفیکاسیون داس مغز بود [۳]که این نسبت در مقایسه با نسبت ذکر شده در جمعیت ایرانی کمتر می باشـد Habibi [۱۲]در مطالعـه اش در جمعیت ایرانـی در ۸۹٪ بیمـاران کلسیفیکاسـیون داس مغـز را گزارش نمود.

در مطالعه Kimonis و همکاران [۳] مشخص شد، دنـده دو شاخه اغلب در دنده های ۳و ۴و ۵ دیده مـی‌شـود. [۳] ولـی در بیمار ما دنده دوم و سوم ۲ شاخه بود .

در مراحل جراحی بیمار برای ضایعات مندیبل و مـاگزیلا از جراحی مارسوپیالیزاسیون جهت کاهش اندازه ضایعات و سپس در مرحله بعدی جراحی، انوکلیشن استفاده شد.

در مورد دندان ۸ جابجا شده به سمت بـالا و عقـب اربیـت، بدلیل خطرناک بودن محل آن، از جراحی صرفنظر شد. معمـولا درمان ادنتوژنیک کراتوسیست بیماران سندرم گورلین به علـت احتمال عود بیشتر، گسترده‌تر در نظر گرفتـه مـی شـود. [۶] در مطالعات Borqonovo و همکاران [۸] و Wilson[۱۳] در مورد روش جراحـی ضـایعات ، توصـیه بـه جراحـی محافظـه کارانـه بصورت مارسوپیالیزاسـیون اولیـه و سـپس انوکلیشـن بمنظـور حفظ یکپارچگی فک و حفظ دنـدانهای موجـود تـا حـد امکـان شده که جراح در مورد بیمار ما نیز همین طور عمل نمود.

پس از درمان بیماران جوان و مسن تر، هردو، پیگیری پـس از درمان حتما باید انجام شود تا عود مشخص شـود و سـی تـی اسکن در ارزیـابی عـود ضـایعات فکـی بیمـاران نقـش بسـزایی دارد[۱۴] در مطالعـه Lam و همکـاران[۱۴] ارتبـاط معنـی داری بین سن اولین عود ادنتوژنیک کراتوسیست و میـزان بقـا بیـان شده است.

در بیمار مورد گزارش، پیگیری سـه ماهـه پـس از جراحـی انجام شد که عود ضایعه وجود نداشت .

بازال سل کارسینومای متعـدد (BCC) معمـولا در سـنین بلوغ یا دهه دوم و سوم زندگی ظاهر می شوند [۱] اما در مطالعه ای اولین ضایعات BCC در سن ۱۶ سالگی ظاهر شـده بودنـد که میانگین سنی بروز آن کمی پایین‌تر است. همچنین در ایـن مطالعه قیـد شـده اسـت کـه ضـایعات BCC زنـان بیشـتر در اسکالپ، پشت و اندامهای تحتانی ولی در مردان بیشتر در بالای گردن، اندامهای فوقانی و میدلاین صورت است. در موردBCC هم تشخیص به موقع و هم درمان زود هنگام بیشـترین شـانس موفقیت درمانی را دارد. [۱۵]

فتودینامیک تراپـی روش مـوثری در درمـان سـرطان هـای پوست غیرملانوما است. [۱۶] و نسبت به جراحی، اسکار کمتـری به جا می‌گذارد [۱۷] در این روش، سلولهای سرطانی با اسـتفاده

[Downloaded from mail.jrds.ir on 2026-10-16]

[DOR: 20.1001.1.20084676.1391.9.1.7.3]

از ماده photosensitizer با یک منبع نوری با طول موج مناسب اکسپوز می شوند. این درمان نتایج عالی داشته است.[۱۶،۱۸] بنابراین خط اول درمانی در BCC متعدد در بیماران NBCCS ، فتودینامیک تراپی است. هر چند در بیمار مورد گزارش ما،BCC وجود نداشت، ولی چون ایجاد BCC در این بیماران با اکسپوز نور خورشید (UV) ارتباط مستقیم دارد [۱]، به بیمار جهت پیشگیری از بروز این ضایعات، هشدار داده شد. در مطالعه Habibi و همکاران[۱۲] به دلیل میانگین سنی بالاتر (۳۵/۱۲ سال)، بیماران مبتلا به BCC شده بودند ولی در بیمار مورد گزارش، به دلیل سن کمتر هنگام تشخیص (۲۳ سال) پیت‌های کف دست و پا هنوز به BCC تبدیل نشده بودندکه با تشخیص زودهنگام بیماری و توصیه‌های لازم به بیمار جهت محافظت از آفتاب و تشعشعات دیگر مثل رادیوتراپی از بروزBCC پیشگیری خواهد شد.

نتیجه‌گیری:

شناسایی زودهنگام سندرم بازال سل نووس توسط دندانپزشک یا متخصصین گروه دندانپزشکی در پروگنوز بیمار نقش بسزایی دارد.

تقدیر و تشکر:

با سپاس فراوان از جناب آقای دکتر احمدرضا طلایی پور جهت همکاری در تفسیر رادیولوژیک ضایعات. همچنین از جناب آقای دکتر محمدرضا سلیمان پور و آقای دکتر علیرضا توتونچیان که در مراحل جراحی ما را یاری نموده‌اند، قدردانی می‌گردد.

*****

References:

1- Neville BW , Damn DD , Bouquet JE . Oral and Maxillofacial Pathology , Philadelphia ; WB saunders Company , 3rd Edition 2009 . P:688-9

2- Shivaswamy , Sumathy TK , Shyamprasad AL, Ranqanathan C. Gorlin Syndrome or Basall Cell Nevus Syndrome (BCNS) : A Case Report . Dermatol Online J. 2010 sep 15; 16(9):6.

3- Kimonis VE , Mehta SG , Diqivanna J, Bale SJ,Pastakia B. Radiological Features in 82 Patients With Nevoid Basal Cell Carcinoma (NBCC or Gorlin) Syndrome . Genet med .2004 Nov –Dec ; 6(6) : 495-502.

4- Gonzalez –Alva P , Tanaka A , oku Y,Yoshizawa D, Hoh S, Sakashita H, et al. Keratocyst Odontogenic Tumor : a Retrospective Study of 183 Cases. J oral sci .2008 Jun ; 50 (2) : 205-12.

5- Kalogeropoulou C , Zampakis P , Kazantiz s , Kraniotis P, Mastronikolis NS. Gorlin –Goltz Syndrome: In Cidental Finding On Routine CT Scan Following Car Accident.Case J. 2009 Nov; 25;(2):9087 .

6- stuart C .white and Michael J. Pharaoh Oral Radiology Principles And Inter pretation. 2009 . P 354 .

7- Regezi J , sciubba J. Oral Pathology.3 ird Ed .st Louis : W.B .Saunders Co ; 1999.

8- Borqonov AE , Dilascia S, Grossi G, Maiorana C.Two Stage Treatment Protocol Of Keratocyst Odontogenic Tumor In Young Pateints With Gorlin Goltz Syndrome: Marsupialization And Later Enuclation With Peripheral Ostetomy . A 5 Year Follow up Experience. int J Pediatr Otorhinolaryingol .2011 Dec; 75 (12) :1565-71.

9- sirous M , Tayari N. A Case Report of Gorlin Goltz Syndrome As A Rare hereditary Disorder . J Res Med sci. 2011 Jun ; 16(6):836-40.

10-Wood Norman K , Goaz Paul W. Differential Diagnosis Of Oral And Maxillofacial Lesions, 5 ed. P.382-384.

11-Casaroto AR , Loures DC , Moreschi E, Veltrini VC, Trento CL, Gottardo VD. Early Diagnosis Of Gorlin – Goltz Syndrome: Case Report .Head Face Med. 2011 Jan; 25; (7) : 2.

[Downloaded from mail.jrds.ir on 2026-10-16]

[DOR: 20.1001.1.20084676.1391.9.1.7.3]

12-Habibi ; A , Jafarzadeh H . Nevoid Basall Cell Carcinoma Syndrome: A 17 Year Study Of 19 Gorlin –Goltz Syndrome In Iranian Population (1991-2008) . J oral pathol Med. 2010 Oct; 39(9):677-80.

1- Wilson C, Murphy M. Conservative Management of Odontogenic Keratocyst In A Child. Gorlina –Goltz syndrome: A Case Report. Eur J Paediatr Dent. 2008 Dec; 9 (4) :195-8.

2- Lam EW, Lee L, Perschachber SE, Pharoah MJ. The Occurance Of Keratocyst Odontogenic Tumor in Nevoid Basal Cell Carcinoma Syndrome. Dentomaxillofac Radiol .2009 Oct ; 38(7) :475-9.

3- Weinstock MA , still JM .Assessing Current Treatment Options for Patients With Severe / Advanced Basal Cell Carcinoma. Semin Cutan Med Surg .2011 Dec; 30(4) :S10-3.

4- Neves DR , Ramos DG, Maqalhaes GM, Rodriquesrda C, Souza JB. Photodynamic Therapy For Treatment of Multiple Lesions On The Scalp In Nevoid Basall Cell Carcinoma Syndrome: Case report. An Bras Dermatol.2010 Aug ; 85(4) :545-8.

5- pauwels C , Mazereuw –Hautier J , Basset –seguin N, Liviideanu C, Viraben R, Paul C. Topical Methyl Aminolevulinate Photodynamic Therapy For Management Of Basall Cell Carcinoma In Patients With Basal Cell Nevus Syndrome Improves Patients' Satisfaction And Reduces The Need For Surgical Procedures. J Eur Acad dermatol venereol . 2011 Jul ; 25 (7) : 861-4.

6- schweiger ES , kwasniak L ,Tonkovic-capin V. A Patient Nevoid Basal Cell Carcinoma Syndrome Treated Successfully With Photodynamic Therapy: Case Report And Review Of The Literature . J Drugs Dermatol . 2010 Feb ; 9(2):167-8 .

[Downloaded from mail.jrds.ir on 2026-10-16]

[DOR: 20.1001.1.20084676.1391.9.1.7.3]