بررسی دقت رادیوگرافی دنتال پانورامیک در تعیین موقعیت و مورفولوژی ریشه دندان مولر سوم

دکتر شیرین سخدری[#1] دکتر علی حسنی[2] دکتر نسترن گودرزی[3] دکتر علی مقصودی نژاد[3]

۱- استادیار بخش رادیولوژی دهان، فک و صورت دانشگاه آزاد اسلامی، واحد دندانپزشکی تهران
۲- دانشیار بخش جراحی دهان، فک و صورت دانشگاه آزاد اسلامی، واحد دندانپزشکی تهران
۳- دندانپزشک

خلاصه:

سابقه و هدف: رادیوگرافی یک ابزار پاراکلینیکی مهم جهت انتخاب روش جراحی مناسب در ناحیه فک و دهان و پرهیز از شکستگی ریشه دندان می‌باشد. این تحقیق برای بررسی دقت رادیوگرافی دنتال پانورامیک جهت تعیین وضعیت دندانهای مولرسوم در مراجعین به بخش رادیولوژی واحد دندانپزشکی دانشگاه آزاد اسلامی در سال ۱۳۸۹ انجام شد .

مواد و روش‌ها: مطالعه به روش تشخیصی و بر روی ۸۰ دندان مولر سوم انجام شد. وضعیت نهفتگی، تعداد و چسبندگی ریشه‌ها و انحنای ریشه قبل از جراحی توسط دو مشاهده‌گر روی کلیشه ها و پس از جراحی توسط جراح بررسی و با رادیوگرافی مقایسه شد. محدوده قابل قبول تشخیص انحنای ریشه، اختلاف در محدوده ۱۰± درجه بین رادیوگرافی و جراحی در نظر گرفته شد و قدرت تشخیصی شاخصهای رادیوگرافی با آزمون نسبتها مورد قضاوت آماری قرار گرفت.

یافته‌ها: ۱۳۳ ریشه دندان بررسی شد. میزان انحنای ریشه‌ها ۲۱/۹± ۱۵۴ درجه بود که ۸۱/۲٪ در محدوده قابل قبول قرار داشتند. ارزش پیش‌بینی رادیوگرافی در تشخیص نهفتگی، چسبندگی ریشه‌ها و تشخیص تک ریشه بودن به ترتیب ۱۰۰٪، ۷۹٪، ۷۳/۳٪ بود و جهت تشخیص نهفتگی دندان، جدا بودن ریشه‌ها و چند ریشه‌ای بدون به ترتیب ۹۸٪، ۸۶/۶٪ و ۹۸٪ بود. بیشترین ارزش پیش‌بینی رادیوگرافیک مربوط به تشخیص نهفتگی با ۱۰۰٪ و کمترین مربوط به تشخیص تک ریشه بودن دندان با ۷۳/۳٪ بود.

نتیجه گیری: نتایج نشان داد، رادیوگرافی دنتال پانورامیک دقت نسبتا بالایی در نمایش موقعیت و مورفولوژی ریشه دندان مولر سوم دارد.

کلید واژه‌ها: رادیوگرافی دنتال پانورامیک، دندان مولر سوم، مورفولوژی ریشه

وصول مقاله: ۹۰/۱۰/۲۸ اصلاح نهایی: ۹۰/۱۲/۱۴ پذیرش مقاله: ۹۱/۱/۲۶

مقدمه:

یکی از مسائل و دغدغه‌های رایج در جراحی و خارج کردن دندانها که از درمان‌های معمول دندانپزشکی به شمار می‌آید دانستن روش جراحی و پرهیز از شکستگی ریشه هنگام خارج کردن دندان می‌باشد و امروزه استفاده از امکانات پاراکلینیکی مانندرادیوگرافی درکنارمعاینات بالینی جهت رسیدن به تشخیص و طرح درمان صحیح دردندانپزشکی یک ضرورت به شمار می‌آید.[۱،۲]

تنوعات فردی درشکل دندان‌ها امری بدیهی است که دراین میان دندان مولرسوم نامنظم ترین وغیرقابل پیش بینی ترین مورفولوژی را در بین تمامی دندانها دارا می‌باشد.[۱] به طور معمول قبل از خارج نمودن دندان‌ها وضعیت نهفتگی دندان و تعداد ریشه‌ها و سپس نوع ریشه از نظرچسبیده یا جدا بودن، خمیدگی ریشه‌ها، درجه تباعد و نیز شکل ریشه مورد بررسی قرار می‌گیرد.[۱-۴]

رادیوگرافی که اغلب جهت ارزیابی وضعیت وآناتومی دندان مولرسوم استفاده می‌شود رادیوگرافی پانورامیک می‌باشد.[۵]

نویسنده مسئول مکاتبات: دکتر شیرین سخدری، استادیار بخش رادیولوژی دهان، فک و صورت خیابان پاسداران،نیستان دهم، واحد دندانپزشکی دانشگاه آزاداسلامی. بخش رادیولوژی دهان،فک و صورت .تلفن: ۳-۲۲۵۶۴۵۷۱ Email: sh_sakhdari@dentaliau.ac.ir

[Downloaded from mail.jrds.ir on 2026-10-15]

[DOR: 20.1001.1.20084676.1391.9.2.5.3]

مطالعات متعددی نیز درزمینه بررسی دقت رادیوگرافی پانورامیک و سیستم‌های دیجیتال دررابطه با مورفولوژی دندان مولر سوم انجام شده است هرچند که دراکثر مطالعات دقت سیستم‌های دیجیتال هم تراز رادیوگرافی‌های پانورامیک متداول یاحتی در مواردی بیش از آن گزارش شده است[۶،۷]

اولین بار Wenzelو همکاران به مقایسه فیلم پانورامیک با دستگاهScanora و رادیوگرافی داخل دهانی در ارزیابی وضعیت مولرسوم پرداختند.[۸] همچنین Bellو همکاران درتحقیق خود دقت رادیوگرافی دنتال پانورامیک را در تعیین مورفولوژی ریشه دندانهای مولرسوم قبل ازجراحی بررسی کردند. [۹] اگرچه مطالعه Ferrus-Torres نشان داد که تصاویر پانورامیک دیجیتال برای نمایش مولر سوم برتصاویرمعمولی ارجحیت دارند[۶]، ولی درمطالعه Benediktsdottirمقایسه سیستم‌های جدید پانورامیک دیجیتال باپانورامیک معمولی نشان دادکه سیستم‌های دیجتیال دارای توانایی مشابهی با سیستم‌های معمولی می‌باشند.[۷]

مطالعات نشان داده‌اندکه اطلاعات ویافته‌های حاصل ازاین تکنیک اگرچه برای جراحی دندان مولر سوم کافی است، ولی نمی‌تواند صددرصد باواقعیت مطابقت داشته باشد.[۱۰] از این‌رو تفسیرصحیح رادیوگرافی پانورامیک قبل از جراحی حائز اهمیت است.

امروزه نوع جدیدی از رادیوگرافی پانورامیک، تحت عنوان دنتال پانورامیک عرضه شده است که از جهاتی بارادیوگرافی پانورامیک متداول متفاوت است. دراین نوع از رادیوگرافی که دارای بزرگنمایی بیشتراز پانورامیک معمولی می‌باشد، کلیشه‌ای مشابه با کلیشه‌های معمولی تهیه می‌شود که نمای بزرگ‌تری از فکین ارایه داده و با تمرکز بر روی نواحی دندانی و زایده آلوئولار، وضوح بیشتری از دندان‌ها نسبت به نوع متداول می‌دهد. دراین تصاویر کندیل‌ها حذف شده و درنتیجه ghost shadow ناشی از آن نیز بدون ایجاد روی هم افتادگی زیاد در ناحیه پره مولر هاحذف می شود.[۱۱]

به دلیل عدم وجود مطالعات کافی در زمینه کاربرد دنتال پانورامیک در بررسی موقعیت و مورفولوژی دندان مولر سوم و با توجه به نقش مهم رادیوگرافی قبل از جراحی برآن شدیم تا مطالعه‌ای درباره دقت این رادیوگرافی در تعیین وضعیت نهفتگی و مورفولوژی ریشه دندان مولر سوم از لحاظ تعداد و ارتباط ریشه ها نسبت به هم، درجه تباعد وخمیدگی ریشه‌ها و همچنین شکل ریشه برروی مراجعین به بخش رادیولوژی دانشکده دندانپزشکی دانشگاه آزاد اسلامی تهران در سال ۱۳۸۹انجام دهیم.

مواد و روش‌ها:

مطالعه از نوع تشخیصی بوده و با استفاده از مطالعات مشابه ۸۰ دندان عقل مربوط به ۵۲ بیمار و در مجموع ۱۳۳ ریشه بررسی شد. دندان‌ها از هر دو فک و دارای تاج و ریشه سالم بودند روش نمونه‌گیری به صورت مستمر و برای بیمارانی که داوطلب خارج کردن دندان عقل در بخش جراحی دانشکده و نیازمند تهیه رادیوگرافی بودند، تصویر برداری دنتال پانورامیک با استفاده از دستگاه CRANEXTOME(Sordex, Tusula) ساخت کشور فنلاند انجام شد. این دستگاه دارای option پانورامیک معمولی(بزرگنمایی۱,۳) و دنتال پانورامیک (بزرگنمایی۱,۵) بوده و همچنین قابلیت تهیه تصاویر توموگرافی (cross sectional) را داشت. [۱۱]

رادیوگرافی‌ها توسط متخصص رادیولوژی فک و صورت و متناسب با جنس و جثه بیمار و پارامترهای تابشی استاندارد تهیه و از فیلم رادیوگرافی RETINA(XOE, Retina) ساخت کشور آمریکا کلیه بیماران استفاده شد.کلیشه ها در شرایط استاندارد در پروسسور اتوماتیک (Compact 35, Protect) ساخت کشور آلمان ظاهر شده و دو مشاهده‌گر (یک متخصص رادیولوژی دهان و فک و صورت و یک متخصص جراحی دهان و فک وصورت) به طور مجزا کلیه کلیشه‌ها را در شرایط استاندارد و یکسان بر روی نگاتوسکوپ مشاهده و پرسشنامه‌ای را مبنی بر تفسیر رادیولوژیک قبل از جراحی تکمیل می‌کردند و سپس بیمار به بخش جراحی ارجاع داده می‌شد. سوالات پرسشنامه شامل سن

[Downloaded from mail.jrds.ir on 2026-10-15]

[DOR: 20.1001.1.20084676.1391.9.2.5.3]

و جنس بیمار، شماره دندان، موقعیت دندان، وضعیت نهفتگی، تعداد ریشه‌ها وضعیت چسبندگی ریشه‌ها و میزان انحنای ریشه‌ها بود.

به منظور تعیین زاویه انحنای ریشه یک قطعه کاغذ تریسینگ به ابعاد ۵×۵ سانتی متر روی کلیشه رادیوگرافی در ناحیه دندان مورد نظر چسبانده شد و شکل حدود خارجی دندان روی آن رسم شد سپس از نقطه میانی انحنای ریشه دو خط یکی به سمت انتهای ریشه و دیگری به سمت تاج رسم و زاویه بین دو خط توسط نقاله با دقت ۱ درجه اندازه گیری وبه روش اشنایدر ثبت شد[۱۳]

پس از انجام جراحی، دندان خارج شده به دقت بررسی و در صورت سالم نبودن ریشه‌ها از مطالعه حذف می‌شد، سطح دندان‌ها با گاز آغشته به سرم فیزیولوژیک تمیز شده و دندان در محلول هیپوکلریت سدیم ۵٪ برای ۳۰ دقیقه نگهداری می‌شد و سپس دندان‌ها مجددا با سرم فیزیولوژیک شستشو و بعد از خشک شدن، تعداد ریشه‌ها و چسبندگی ریشه‌ها ثبت می شد. جهت تعیین زاویه واقعی انحنای ریشه نیز یک قطعه سیم ۰/۵ نرم جراحی (DENTARUM) ساخت کشور آلمان با قابلیت انعطاف پذیری بر روی هر کدام از ریشه‌ها به طور جداگانه چسبانده شده و به طور کامل با انحنای ریشه تطابق یافت، سپس سیم روی کاغذ منتقل و به موازات سیم، خطی روی کاغذ رسم شده و زاویه بین دو خط به کمک نقاله اندازه گیری شد. در انتها جهت تعیین دقت رادیوگرافی یافته‌های رادیوگرافیک قبل از جراحی با یافته های بالینی بعد از جراحی مقایسه شدند. میزان انحنای ریشه، تعداد ریشه ها، چسبندگی و وضعیت نهفتگی دندانها با مقایسه‌ی دو روش جراحی و رادیوگرافی محاسبه و ثبت گردید. سپس ارزش پیش بینی مثبت (P.P.V) و ارزش پیش بینی منفی (N.P.V) این شاخص های رادیوگرافیک نسبت به روش استاندارد (مشاهده جراحی) تعیین شد و با کاربرد نرم افزار آماری SPSS 11.5 استخراج گردیده و با آزمون نسبت ها مورد قضاوت آماری قرار گرفت.

یافته‌ها:

از ۸۰ دندان مولر سوم فک بالا و پایین مورد مطالعه، در بررسی کلینیکی (مشاهده جراحی) ۳۳ دندان (۴۱٪) نهفته و ۴۷ دندان (۵۹٪) رویش یافته بودند، در همین بررسی ۲۳ دندان (۲۹٪) یک ریشه و ۵۷ دندان (۷۱٪) بیش از یک ریشه داشتند که ۴۸ دندان دو ریشه و ۹ دندان ۳ ریشه ای بودند. از تعداد دندان‌های دارای بیش از یک ریشه ، ۱۹ دندان (۳۹٪) دارای ریشه‌های به هم چسبیده و ۳۰ دندان(۶۱٪) دارای ریشه‌های جدا از هم بودند و میزان انحنای ریشه ها برابر۲۱/۹±۱۵۴ درجه بود. ارزش پیش بینی مثبت (P.P.V) و منفی (N.P.V) شاخص‌ها دررادیوگرافی پانورامیک در تشخیص وضعیت نهفتگی و مورفولوژی دندان در نمودار ۱ ارائه شده و نشان می‌دهد که بیشترین ارزش پیش بینی منفی (N.P.V) مربوط به تشخیص تعداد ریشه‌ها در دندان‌های فک بالا و تشخیص وضعیت نهفتگی دندان در دندان‌های فک پایین می‌باشد. به عبارت دیگر در صورتی که دررادیوگرافی پانورامیک دندان‌های فک بالا با بیش از یک ریشه مشاهده شوند و همینطور در فک پایین دندان در رادیوگرافی رویش یافته مشاهده شود به احتمال ۱۰۰٪ تشخیص ما قطعی می‌باشد و کمترین ارزش پیش‌بینی منفی شاخص‌ها مربوط به تشخیص وضعیت چسبندگی ریشه‌ها در دندان‌های فک بالا (N.P.V=٪۷۲/۷) می‌باشد. بیشترین ارزش پیش بینی مثبت مربوط به تشخیص وضعیت نهفتگی می‌باشد (P.P.V=٪۱۰۰) که این میزان هم در فک بالا و هم در فک پایین صدق می کند و بنابراین اگر در رادیوگرافی دندان به صورت نهفته مشاهده شود به احتمال ۱۰۰٪ تشخیص صحیح است. کمترین میزان

[Downloaded from mail.jrds.ir on 2026-10-15]

[DOR: 20.1001.1.20084676.1391.9.2.5.3]

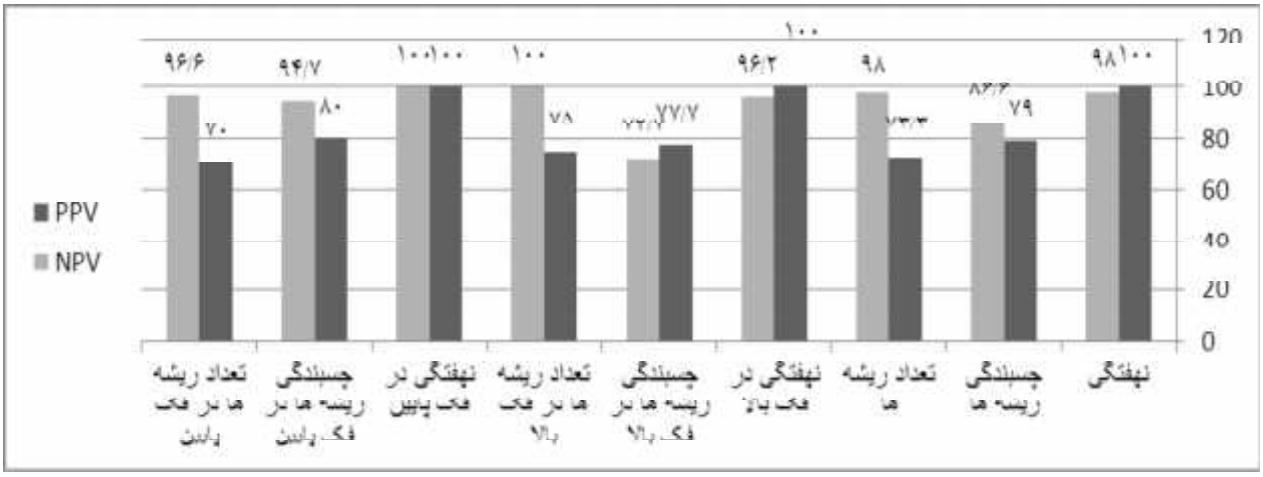

نمودار ۱- توزیع دندان های مورد بررسی بر حسب موقعیت و مورفولوژی ریشه دندان به روش دنتال پانورامیک

ارزش پیش بینی مثبت مربوط به تعداد ریشه‌ها به خصوص در فک پایین و به میزان ۷۰٪ می‌باشد.این نتایج نشان می‌دهد که تشخیص تعداد ریشه‌ها در فک بالا، وضعیت نهفتگی و روییده بودن دندان در فک پایین از قدرت بیشتری برخوردار است.

توزیع دندان‌های مورد مطالعه بر حسب محدوده تشخیص قابل قبول و غیر قابل قبول در انحنای ریشه به تفکیک عوامل مرتبط در جدول ۱ ارائه شده است .

جدول ۱ – توزیع دندان های مورد مطالعه بر حسب محدوده تشخیص قابل قبول و غیر قابل قبول میزان انحنای ریشه به تفکیک عوامل مرتبط

محدوده قابل قبول انحنای ریشه / محدوده غیر قابل قبول انحنای ریشه		می باشد ۱۰۸(۸۱/۲٪)	نمی باشد ۲۵(۱۸/۸٪)	نتیجه آزمون	O.R
جنس	مرد	۳۹ (٪۵۷)	۶ (٪۵۰)	P<۰/۷	
	زن	۲۹ (٪۴۳)	۶ (٪۵۰)		
تعداد ریشه	یک ریشه	۲۰ (٪۳۶)	۳ (٪۱۲)	P<۰/۰۵	۴/۲
	بیش از یک ریشه	۳۵ (٪۶۴)	۲۲ (٪۸۸)		
نهفتگی	رویش یافته	۳۶ (٪۶۵)	۱۱ (٪۴۴)	P<۰/۱	۲/۴
	نهفته	۱۹ (٪۳۵)	۱۴ (٪۵۶)		
چسبندگی ریشه ها	ریشه ها به هم چسبیده	۱۴ (٪۴۲)	۵ (٪۳۱)	P<۰/۵	
	ریشه ها جدا از هم	۱۹ (٪۵۸)	۱۱ (٪۶۹)		

محدوده قابل قبول رادیوگرافی در تشخیص انحنای ریشه داشتن اختلاف در محدوده ۱۰± با واقعیت در نظر گرفته شد که بر مبنای این محدوده قابل قبول ,تعداد ۱۰۸ ریشه(۸۱/۲٪) در محدوده قابل قبول و تعداد ۲۵ ریشه(۱۸/۸٪) در محدوده غیر قابل قبول قرار داشتند با توجه به میزان قابل قبول در نمونه‌های مورد بررسی، میزان واقعی آن (**confidence interval=CI**) با احتمال ۹۵٪ از حداقل ۷۵٪ تا ۸۸٪ برآورد می‌گردد. این جدول نشان می‌دهد که جنسیت بیمار و وضعیت چسبندگی ریشه‌ها تاثیری در محدوده قابل قبول و غیر قابل قبول انحنای ریشه ندارد ولی اگر دندان‌ها بیش از یک ریشه داشته باشد، ۴/۲ برابر بیشتر از دندان‌های تک ریشه، در محدوده غیر قابل قبول قرار می‌گیرند (OR = ۴/۲)(P<۰/۰۵) و همینطور بیمارانی که دندان نهفته

[Downloaded from mail.jrds.ir on 2026-10-15]

[DOR: 20.1001.1.20084676.1391.9.2.5.3]

دارند ۲/۴ برابر بیشتر از بیمارانی که دندان رویش یافته دارند در محدوده غیر قابل قبول هستند (P<۰/۱) (OR = ۲/۴) ارزش پیش‌بینی رادیوگرافی در تشخیص شاخص‌های مورد بررسی از بیشترین درصد به کمترین درصد عبارتند از:نهفته بودن دندان (۱۰۰٪) روییده بودن دندان(۹۸٪)، داشتن بیش از یک ریشه(۹۸٪)، جدا بودن ریشه ها از هم(۸۶/۶٪)، چسبیدن ریشه ها به هم(۷۹٪) و داشتن یک ریشه(۷۳/۳٪).

بحث:

در این مطالعه از بیماران داوطلب جراحی دندان مولر سوم رادیوگرافی دنتال پانورامیک تهیه و وضعیت ریشه‌ها مورد بررسی قرار گرفت بر مبنای یافته‌های این تحقیق صحت تفسیر رادیوگرافی در ارزیابی تعداد ریشه‌های دندان ۸۹٪ و در رابطه با ارتباط ریشه‌ها نسبت به یکدیگر (چسبندگی یا عدم چسبندگی) ۸۳/۶٪ و در رابطه با وضعیت نهفتگی ۹۹٪ بوده است.

در تحقیقی که توسط حقانی فر وهمکاران انجام شده است، صحت تفسیر رادیوگرافی پانورامیک در ارزیابی تعداد ریشه ها ۶۴/۳٪ و در رابطه با وضعیت چسبندگی ریشه‌ها ۶۳/۳٪ بوده است. [۱۴] توانایی تصاویر رادیوگرافی در تفسیر تعداد و وضعیت ریشه های دندان در مطالعه ما نسبت به تحقیق فوق بیشتر است. این اختلاف بر توانایی بیشتر دنتال پانورامیک تاکید دارد که ناشی از بزرگنمایی بیشتر، حذف سوپرایمپوزیشن ها در خلف و وضوح بیشتر در همین ناحیه است، همچنین در مطالعه ماقدرت رادیوگرافی دنتال پانورامیک در تشخیص صحیح زاویه تاج نسبت به ریشه بر اساس اختلاف ده درجه،حدود ۸۱/۲٪ می باشد که با نتایج مطالعه فوق(۸۰٪) تقریبامشابه است.در آن مطالعه از دندان های خارج شده پس از جراحی فتوگرافی تهیه واز روی آن انحنای ریشه محاسبه و با رادیوگرافی مقایسه شده است، با این حال در دقت تشخیصی انحنای ریشه نتایج دو مطالعه یکسان است.

Chenو همکاران با مطالعه‌ای بر روی دندان مولر سوم که به کمک رادیوگرافی پری اپیکال انجام دادند میزان تفسیر نادرست در خصوص تعداد ریشه ها را ۹/۵٪ و این مقدار را در خصوص ارتباط ریشه ها نسبت به هم (چسبندگی ریشه‌ها) ۷/۸٪ گزارش کرده‌اند.[۱۵] دقت تفسیر های رادیوگرافی در این مطالعه نسبت به مطالعه ما کمی بیشتر است که می‌تواند به علت اختلاف در نوع رادیوگرافی باشد از طرفی میزان تفسیر نادرست رادیوگرافی در خصوص انحنای ریشه حدود ۲۰٪ گزارش شد که تقریبا مشابه با مطالعه حاضر است. باتوجه به اینکه در مطالعه فوق از رادیوگرافی داخل دهانی استفاده شده و همان میزان خطا در تفسیر انحنای ریشه برآورد شده است و با آگاهی از اینکه رادیوگرافی داخل دهانی دارای وضوح و قدرت تفکیک بسیار بالاتری نسبت به رادیوگرافی پانورامیک می‌باشند یکسان بودن نتایج دو مطالعه در برآورد انحنای ریشه بر ارزش دنتال پانورامیک تاکید می نماید. درمطالعهMahesh و همکاران توانایی سیستم پانورامیک معمولی و دیجیتال فقط درتشخیص منحنی بودن یامستقیم بودن ریشه ی دندانهابررسی شد درحالیکه درمطالعه حاضر میزان دقیق انحنای ریشه ها برحسب درجه محاسبه شده است.[۱۲] Benediktsdottir و همکاران در مطالعه‌ای در سال ۲۰۰۳ توانایی تشخیص رادیوگرافی پانورامیک معمولی و دیجیتال را بررسی کردند و نتایج مطالعه نشان داد که اگرچه این دو سیستم تصویر برداری توانایی‌های مشابهی دارند ولی در مجموع در ارزیابی جزئیات مورفولوژیکی ریشه (تعداد ریشه و وضعیت چسبندگی آنها) ضعیف می‌باشند.[۷] این با مطالعه ما با توجه به میزان صحت تفسیرهای رادیوگرافی محاسبه شده همخوانی ندارد. تفاوت در نوع دستگاه رادیوگرافی، تعداد مشاهده‌گرها و نیز تفاوت در روش امتیازدادن به مشاهدات رادیوگرافی و جراحی، می‌تواند از علل این تفاوت باشد. اگرچه بر اساس مطالعه Ferrus-Torres و همکاران، رادیوگرافی پانورامیک تصاویر دندانهای مولر سوم را دچار تغییر شکل می‌کند[۶] ولی Ivanauskaitc و همکاران در مقایسه‌ای که بین رادیوگرافی دنتال پانورامیک با دستگاهScanora و رادیوگرافی بایت وینگ برای بررسی استخوان مارجینال انجام

[Downloaded from mail.jrds.ir on 2026-10-15]

[DOR: 20.1001.1.20084676.1391.9.2.5.3]

دادند به این نتیجه رسیدند که این نوع رادیوگرافی قابل مقایسه با تصاویر بایت وینگ در بررسی استخوان مارجینال در نواحی پرمولر و مولر فک پایین می‌باشد. [۱۶] بعضی محققین معتقدند هنوز در زمینه ارزش تصویر برداریهای گوناگون در بررسی دندان مولر سوم مدارک عملی کافی وجود ندارد. طبق نظر آنها رادیوگرافی های پانورامیک در بیشتر بیماران جهت بررسی قبل از عمل جراحی کافی به نظر می‌رسد. [۱۰] بر اساس مطالعه ما نیز رادیوگرافی دنتال پانورامیک روش آسان، سریع و متداول برای بررسی دندانها و نواحی استخوانی ماگزیلا و مندیبل است و نسبت به پانورامیک معمولی در بعضی نواحی توانایی تشخیص نسبی بیشتری دارد.

نتیجه گیری:

بررسی ارزش پیش‌بینی مثبت (P.P.V) و ارزش پیش بینی منفی (N.P.V) شاخص‌های مورد نظر در رادیوگرافی دنتال پانورامیک نشان می‌دهد که بیشترین ارزش پیش‌بینی مربوط به تشخیص نهفته بودن دندان وکمترین ارزش پیش‌بینی مربوط به تشخیص تک ریشه بودن دندان است و شاخص‌های رادیوگرافی فک پایین از دقت بالاتری نسبت به فک بالا برخوردار هستندو لذا استفاده از رادیوگرافی پانورامیک در تعیین مورفولوژی و تشخیص وضعیت نهفتگی دندان عقل توصیه می‌گردد.

******

References:

1-Ash MM, Nelson SJ. Wheeler's Dental Anatomy, Physiology and Occlusion: 9th ed. Philadelphia: Saunders; 2010.P: 184-88, 203-207.

2- Peterson LJ, Ellis E, Hupp JR, Tucher MR. Contemporary Oral and Maxillofacial Ssurgery: 5th ed. St Louis: Mosby ;2008.P: 95, 98-103, 112-126, 160-169,179-181,182-184,185-193,195-199

3-Tencate AR. Oral histology: Development Structure and Function. 7th ed. St Louis:Mosby; 2008. P: 99-108, 268-290.

4- Avery JK. Essentials of Oral Histology and Embryology: 2nd[ed].St Louis: Mosby; 2060. P: 65-67, 74-76,91-92

5- Yu SK, Lee JU, Kim KA, Koh KJ. Positional Relationship Between Mandibular Third Molar and Mandibular Canal in Conebeam Computed Tomographs. Korean J Oral MaxillofacRadiol .2007Nov;37:197-203.

6- Ferrús-Torres E, Gargallo-Albiol J, Berini-Aytés L, Gay-Escoda C. Diagnostic Predictability of Digital Versus Conventional Panoramic Radiographs in the Ppresurgical Evaluation of Impacted Mandibular Third Molars. Int J Oral Maxillofac Surg. 2009;38:1184-7.

7- Benediktsdóttir IS, Hintze H, Petersen JK, Wenzel A. Accuracy of Digital and Film Panoramic Radiographs for Assessment of Position and Morphology of Mandibular Third Molars and Prevalence of Dental Anomalies and Pathologies. DentomaxillofacRadiol.2003;32:109-115.

8- Wenzel A, Aagaard E, Sindet-Pedersen S. Evaluation of A New Radiographic Technique: Diagnostic Accuracy for Mandibular Third Molars. DentomaxillofacRadiol.1998; 27:255-263.

9- Bell GW, Rodgers JM, Grime RJ, Edwards KL, Hahn MR, Dorman ML ,et al. The Accuracy of Dental Panoramic Tomographs in Determining the Root Morphology of Mandibular Third Molar Teeth Before Surgery. Oral Surg Oral Med Oral Pathol Oral RadiolEndod.2003; 95:119–125.

10- Flygare L, Öhman A. Preoperative Imaging Procedures for Lower Wisdom Teeth Removal. Clin Oral Investig. 2008;12:291-302.

11- GrondahlHG , EK estubbe A , Grondahl K . CRANEX TOME & DIGORA PCT – Sweden :Sordexinstrumentariumcorp.2003 ; PP: 15-17 .

[Downloaded from mail.jrds.ir on 2026-10-15]

[DOR: 20.1001.1.20084676.1391.9.2.5.3]

12- MS Mahesh, VG Mahima, K Patil . A Comparative Evaluation of Film and Digital Panoramic Radiographs in the Assessment of Position and Morphology of Impacted Mandibular Third Molars. Indian Jof Dent Res. 2011Mar-Apr;22(2):219-224

13-Schneider S.W. A Comparison of Root Canal Preparation in Straight and Curved Root Canals. Oral Surg Oral Med Oral Pathol Oral RadiolEndod.1971;32:271-5

14-Haghani Far S, Nosrati K, Mehryari M, Bijani A. The Accuracy of Dental Panoramic Tomography in Determining the Root Morphology of Mandibular Third Molars.Journal of Babol University of Medical Scienses.2006 ;80(4):64-69. [Persian]

15- Chen SK, Huang GF, Chong SJ. The Relationship Between Radiologic Interpretation and Root Tip Fracture During Tooth Extraction Performed by Junior Clinicians. Oral Surg Oral Med Oral Pathol Oral RadiolEndod.2001; 92: 470-2.

16- Ivanauskaite D, Lindh C, Rangne K, Rohlin M. Comparison BetweenScanora Panoramic Radiography and Bitewing Radiography in the Assessment of Marginal Bone tissue. Stomatologija. Baltic Dent Maxillofac J .2006;8:9-15.

[Downloaded from mail.jrds.ir on 2026-10-15]

[DOR: 20.1001.1.20084676.1391.9.2.5.3]